Эндодонтия today

Endodontics

02/2013

3-й Российский эндодонтический конгресс

Отчет о IX Всемирном конгрессе Международной федерации эндодонтических ассоциаций (IFEA)

Организационные и клинические аспекты дентальной микроскопии

Эффективное решение проблемы боли после эндодонтического лечения

Опыт применения высоких технологий в эндодонтии

ISSN 1683-2981
9 771683 298008

GRANULOTEC®

Лечение различных форм периодонтита зубов, включая апикальную гранулему

Простое и эффективное решение

REF 115 71

NEW

Безэвгенольный, не рассасывающийся, бактерицидный, рентгенконтрастный препарат для постоянного пломбирования инфицированных корневых каналов после эндодонтического лечения, в том числе при наличии гранулемы. Обеспечивает дезинфекцию каналов, резорбцию гранулемы и регенерацию периапикальных тканей. Может применяться для постоянной обтурации неинфицированных корневых каналов.

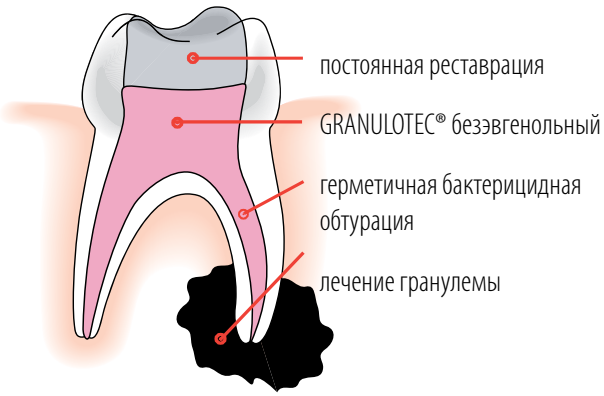

Валлекс М

Эксклюзивный представитель в России — ООО «Валлекс М»
Тел/факс: (495) 784-71-24, тел.: (495) 933-41-81;
e-mail: stom@vallexm.ru, www.vallexm.ru

Филиал ООО «Валлекс М» — г. Санкт-Петербург;
Тел.: (812) 240-47-10, e-mail: vallexm-stom@nkl.ru

PD
Swiss quality
dental products

«Эндодонтия Today» № 2’2013

ISSN 1683-2981

Издается с 2001 года

«Endodontics Today»

Рецензируемый, рекомендованный ВАК
научно-практический журнал для стоматологов
Учредитель: издательство **«Поли Медиа Пресс»**
Электронная версия журнала «Эндодонтия Today»: **www.endodont.ru**
Подписной индекс 15626 (в объединенном каталоге «Пресса России-2013»)

ЖУРНАЛ ВКЛЮЧЕН В РОССИЙСКИЙ ИНДЕКС НАУЧНОГО ЦИТИРОВАНИЯ

Решением Высшей аттестационной комиссии (ВАК) Министерства образования и науки РФ журнал «Эндодонтия Today» включен в Перечень ведущих рецензируемых научных журналов и изданий, в которых должны быть опубликованы основные научные результаты диссертаций на соискание ученых степеней доктора и кандидата наук.

Главный редактор: **Митронин А.В.**,
д-р мед. наук, профессор, врач-стоматолог высшей категории, зав. кафедрой терапевтической стоматологии и эндодонтии ФПДО, декан стоматологического факультета ГБОУ ВПО МГМСУ им. А.И. Евдокимова

Научный редактор: **Соловьев М.М.**
засл. деятель науки, д-р мед. наук, профессор, зав. кафедрой хирургической стоматологии СПбГМУ им. акад. Павлова

Редакционная коллегия:
Дмитриева Л.А., д-р мед. наук, профессор, зав. кафедрой терапевтической стоматологии ФПКС ГБОУ ВПО МГМСУ им. А.И.Евдокимова
Соловьева А.М., д-р мед. наук, профессор зав. кафедрой стоматологии УНМЦ УДП РФ, главный советник по стоматологии Управления делами Президента РФ
Макеева И.М., д-р мед. наук, профессор, зав. кафедрой терапевтической стоматологии Первый МГМУ им. И.М. Сеченова
Зайратьянц О.В., д-р мед. наук, профессор, зав. кафедрой патологической анатомии ГБОУ ВПО МГМСУ им. А.И. Евдокимова
Царёв В.Н., д-р мед. наук, профессор, зав. кафедрой микробиологии, вирусологии, иммунологии ГБОУ ВПО МГМСУ им. А.И.Евдокимова
Орехова Л.Ю., д-р мед. наук, профессор, зав. кафедрой терапевтической стоматологии СПбГМУ им. акад. Павлова
Иванова Е.В., д-р мед. наук, профессор, кафедра терапевтической стоматологии ГОУ ДПО РМАПО
Петрикас А.Ж., д-р мед. наук, профессор, зав. кафедрой терапевтической стоматологии Тверской ГМА
Алямовский В.В., д-р мед. наук, профессор, зав. кафедрой стоматологии ИПО, руководитель Института стоматологии ГБОУ ВПО КрасГМА им. проф. В.Ф. Войно-Ясенецкого

Международные редакторы:
Paul M.H. Dummer, BDS, MScD, PhD, профессор (Великобритания)
Karl Behr, DMD (Германия)
Alison J.E. Qualtrough, BChD, MSc, PhD, FDS, MRD, RCS (Ed), профессор (Великобритания)
Gunnar Bergenholtz, MSc, PhD, профессор (Швеция)
Catrin Ricci, DDS, PhD, профессор (Франция)
Скрипникова Т.П., д-р мед. наук, профессор, Украинская медицинская стоматологическая академия (Полтава, Украина)
Силин А. В., д-р мед. наук, профессор, зав. кафедрой общей стоматологии ГБОУ ВПО «Северо-Западный государственный медицинский университет им. И.И.Мечникова»

ИЗДАТЕЛЬСТВО: ООО «ПОЛИ МЕДИА ПРЕСС»

115230, Москва, а/я 332
Тел: (495)781-2830, 956-9370,
(499) 678-26-58,
8-903-969-0725
E-mail: dentoday@orc.ru
www.dentoday.ru

Директор: **Адинцова Наталья**
Коммерческий директор:
Адинцов Григорий
Ответственный секретарь:
Полилов Дмитрий
Распространение: **Матвеев Георгий**
Обозреватель: **Масис Галина**

Менеджеры по рекламе:
Блохина Юлия (Москва)
Позднеев Виктор (905) 251-6409 (Санкт-Петербург)
Дизайн и верстка: **Проненко Ольга, Блохина Юлия**
Корректор: **Перфильева Екатерина**

Подписка: В России – каталог «Пресса России», подписной индекс 15626
В СНГ и за рубежом – Joint-Stock Company «MK-Periodica»,
ul. Giliarovskogo, 39, Moscow, 129110, Russia, tel.: +7 495 681-9137,
www.periodicals.ru, e-mail: info@periodicals.ru

СТАТЬИ, ПУБЛИКУЕМЫЕ В ЖУРНАЛЕ «ЭНДОДОНТИЯ TODAY», ПРОХОДЯТ РЕЦЕНЗИРОВАНИЕ.

За все данные в статьях и информацию по новым медицинским технологиям ответственность несут авторы публикаций и соответствующие медицинские учреждения. Все рекламируемые товары и услуги имеют необходимые лицензии и сертификаты, редакция не несет ответственности за достоверность информации, опубликованной в рекламе. Издание зарегистрировано в Государственном комитете Российской Федерации по печати.

Регистрационный номер:
ПИ №77-7390 от 19.02.01.

© «Эндодонтия Today», 2013
© «Поли Медиа Пресс», 2013

Все права авторов охраняются.
Перепечатка материалов без разрешения издателя не допускается.

Отпечатано в типографии ООО «Испо-Принт» (Москва)
Установочный тираж 2000 экз. Цена договорная.

Содержание/Table of comments

Обзор литературы Сравнительный обзор стоматологических материалов, используемых при биологическом методе лечения хронических форм пульпита в зубах с несформированными корнями *П.А. Железный, С.Е. Акимова*	A comparative review of dental materials used in the biological method of treatment of chronic forms of pulpitis in the teeth of raw roots *P.A. Zhelezny, S. E. Akimova*	3
Исследование Клинические и морфологические особенности реакции верхушечного периодонта при использовании различных групп эндогерметиков *И.В. Фирсова, Ю.А. Македонова*	Clinical and morphological features of the apical periodontal reactions at the use of different groups of endodontic sealers *I.V. Firsova, Yu.A. Makedonova*	7
В помощь практикующему врачу Опыт применения высоких технологий в эндодонтии *И. М. Рабинович, И. В. Корнетова*	The experience of using high-tech in endodontics *I.M. Rabinovich, I.V. Kornetova*	12
Исследование Комплексное лечение хронического апикального периодонтита в стадии обострения *Л.П. Герасимова, С.М. Алетдинова*	Inveterate apical periodontitis comprehensive treatment technology *L.P. Gerasimova, S.M. ALetdinova*	17
Исследование Эффективное решение проблемы боли после эндодонтического лечения *Е.А. Тё, Е.А. Киселева*	An effective solution to the problem of pain after endodontic treatment *E.A. Tyo, E.A. Kiseleva*	21
Исследование Особенности течения кариеса и его осложнений у больных шизофренией *А.В. Митронин, Б.Д. Цыганков, С.А. Бутаева*	Peculiarities of the course of dental caries and its complications in patients with schizophrenia *A.V. Mitronin, B.D. Tsygankov, S.A. Butaeva*	24
Исследование Психология отношений в практике врача-стоматолога *Ю.В. Шлегель, С.Е. Акимова, Л.Р. Сарап, Л.Н. Тупикова*	Psychology of the relationships in the dentist's practice *Ju.V. Shlegel, S.E. Akimova, L.R. Sarap, L.N. Tupikova*	27
Исследование Особенности клинических проявлений невралгии тройничного нерва у жителей Республики Саха (Якутия) *Т.Я. Николаева, И.С. Разинькова, О.И. Ширко, И.Д. Ушницкий*	Characteristics of clinical manifestations of trigeminal neuralgia of the inhabitants of the Republic of Sakha (Yakutia) *T.Ya. Nikolaeva, I.S. Razinkova, O.I. Shirko, I.D. Ushnitsky*	31
Исследование Взаимосвязь патологий слизистой оболочки рта и органов желудочно-кишечного тракта у пациентов с диагнозами депрессивного эпизода и рекуррентного депрессивного расстройства. Клинические особенности стоматологического статуса *Е.А. Миц-Давыденко, А.В. Митронин, О.Р. Айзберг*	The relationship of pathologies of the oral mucosa and gastrointestinal tract in patients with diagnoses of depressive episode and recurrent depressive disorder. Clinical features of dental status *E.A. Mits-Davydenko, A.V. Mitronin, O.R. Aizberg*	34
Событие 3-й Российский эндодонтический конгресс *Г. И. Масис*	3rd Russian Endodontic Congress *G. I. Masis*	37
Событие Кто такой эндодонтист и что он должен уметь? *А.В. Болячин*	Who is the endodontist and what should he be able to do? *A.B. Bolyachin*	40
Событие Одонтогенный гайморит в практике врача-оториноларинголога *Э.В. Синьков*	Odontogenic sinusitis in the practice of ENT-specialist *E.V. Sinkov*	42
Клинический случай Результаты консервативного лечения деструктивных форм периодонтита *М.Д. Жаворонкова*	Results of conservative treatment of periodontitis in destructive forms *M.D. Zhavoronkova*	43
В помощь практикующему врачу Организационные и клинические аспекты дентальной микроскопии *В.В. Алямовский, В.Н. Курочкин, С.А. Нарыкова*	Organization and clinical aspects of the dental microscopy *V.V. Alyamovskiy, V.N. Kurochkin, S.A. Narykova*	47
Аналитический обзор Через единство форм к разгадке тайны жизни *А.И. Постолаки*	Unraveling the mystery of life through the unity in forms *A.I. Postolaki*	51
Событие Отчет о IX Всемирном конгрессе Международной федерации эндодонтических ассоциаций (IFEA) *Л. В. Вдовина, С. М. Толмачева*	Report on the IX World Congress of the International Federation of Endodontic Associations (IFEA) *L.V. Vdovina, S.M. Tolmacheva*	55
Событие Современные аспекты профилактики и лечения хронического одонтогенного верхнечелюстного синусита *В.В. Шулаков*	Modern aspects of the prevention and treatment of chronic odontogenic maxillary sinusitis *V.V. Shulakov*	59
Событие Регенерация пульпы – прикладные возможности *О.В. Соловьева, Г. И. Масис*	Regeneration of pulp – applied capabilities *O.V. Solovyeva, G.I. Masis*	59

Сравнительный обзор стоматологических материалов, используемых при биологическом методе лечения хронических форм пульпита в зубах с несформированными корнями

П.А. ЖЕЛЕЗНЫЙ*, д.м.н., проф., зав. кафедрой
С.Е. АКИМОВА**, асп.
*Кафедра стоматологии детского возраста Новосибирского ГМУ
**Кафедра стоматологии детского возраста Алтайского ГМУ (г. Барнаул)

A comparative review of dental materials used in the biological method of treatment of chronic forms of pulpitis in the teeth of raw roots

P.A. ZHELEZNY, S. E. AKIMOVA

Резюме: **Изучение литературы о роли пульпы, о ее высоких резервных возможностях регенерационного плана показывает, что воспалительный характер в пульпе зуба носит обратимый характер. При использовании лечебных препаратов возможно сохранение жизнеспособности пульпы. Для этого необходимы лечебные материалы, покрывающие воспаленную пульпу. Консервативный метод лечения пульпита предусматривает применение лечебных прокладок, восстанавливающих структурные и функциональные свойства пульпы. В данной работе представлен обзор препаратов, используемых при биологическом методе лечения пульпита по данным российской и зарубежной литературы.**
Ключевые слова: **пульпа зуба, сохранение жизнеспособности пульпы, стоматологические материалы, биологический метод лечения пульпита, лечебная прокладка.**

Abstract: **Review of the literature on the role of the dental pulp, of her high reserve opportunities of the regeneration plan shows that the inflammatory character in the pulp of the tooth is the reversible process. The use of medicinal drugs is possible preservation of the viability of the pulp. This requires treatment of the materials covering inflammation of the pulp. The conservative method of treatment of pulpitis provides for the application of therapeutic liners, restoring the structural and functional properties of the pulp. In this paper, we present the review of preparations used in the biological method of treatment of pulpitis according to the russian and international literature.**
Key words: **pulp of the tooth, keeping pulp vitality, biological method of the treatment of pulpitis, the therapeutic liner.**

Воспаление пульпы занимает важное место среди актуальных проблем современной стоматологии. Депульпированные зубы в ряде случаев становятся активными очагами инфекции. Они являются также одной из причин одонтогенной инфекции челюстно-лицевой области. В связи с этим очень важно использовать консервативные методы лечения для устранения воспалительного процесса в пульпе зуба [2].

Изучение литературы о роли пульпы, о ее высоких резервных возможностях регенерационного плана показывает, что воспалительный характер в пульпе зуба носит обратимый процесс.

При использовании лечебных препаратов возможно сохранение жизнеспособности пульпы. Для этого необходимы лечебные материалы, покрывающие воспаленную пульпу.

Консервативные методы лечения пульпита редко применяются в практической стоматологии – всего от 2,60% до 7,71% случаев. Низкий процент применения методов сохранения пульпы зуба связан со многими причинами. Одна из них – результат позднего обращения пациента к врачу. Несовершенство методов диагностики, отсутствие оценки объективного состояния пульпы зуба не позволяет поставить точный диагноз. Часто лечится не острый пульпит, а обострение хронического пульпита, сопровождающееся необратимыми патологическими изменениями в ткани пульпы зуба [6, 21].

Вопросом сохранения жизнеспособности пульпы зуба и биологического формирования кристаллов гидроксиапатита для замещения дентина зуба посвящены многие работы [2, 9, 14, 15, 17, 21].

Консервативный метод лечения пульпита предусматривает применение лечебных прокладок, восстанавливающих структурные и функциональные свойства пульпы. Лечебные прокладочные материалы также должны отвечать следующим требованиям: отсутствие токсично-

Клинические и морфологические особенности реакции верхушечного периодонта при использовании различных групп эндогерметиков

И.В. ФИРСОВА, д.м.н., проф., зав. кафедрой
Ю.А. МАКЕДОНОВА, к.м.н., асс.
Кафедра терапевтической стоматологии
ГБОУ ВПО «Волгоградский государственный медицинский университет МЗ РФ»

Clinical and morphological features of the apical periodontal reactions at the use of different groups of endodontic sealers

I.V. FIRSOVA, Yu.A. MAKEDONOVA

И.В. ФИРСОВА

Ю.А. МАКЕДОНОВА

Резюме: **Задачей данного исследования было сравнение клинико-рентгенологической и морфологической эффективности эндодонтического лечения с использованием обтурационной системы Real Seal/Resilon (Sybron Endo, США) с традиционной обтурацией силерами с гуттаперчевыми штифтами методом латеральной конденсации. Исследование состояло из трех частей. В первой части мы получили клинические данные, с помощью которых можно оценить эффективность современных эндогерметиков. Благодаря второй части исследования мы сравнили клиническую картину с рентгенологической. В третьей экспериментальной части мы получили морфометрические показатели изменений периодонта. Полученные данные отображают объективную картину эффективности эндодонтического лечения корневых каналов зубов современными пломбировочными материалами.**
Ключевые слова: **эндогерметики, обтурация корневых каналов, интактный периодонт, гуттаперча, AH-Plus, Real Seal-Resilon.**

Abstract: **The objective of this study was to compare the clinical, radiological and morphological efficacy of endodontic obturation using the system of «Real Seal/Resilon» (Sybron Endo, USA) with traditional obturation sealers with gutta-percha points by lateral condensation. The study consisted of three parts. In the first part we have the clinical data which allowed to assess the efficacy of modern endodontic sealers. Thanks to the second part of the study, we compared the clinical picture with x-ray data. In the third experimental part we got the morphometric parameters of periodontal changes. The obtained data show an objective picture of the effectiveness of endodontic root canal modern filling materials.**
Key words: **endodontic sealers, obturation of the root canals, intact periodontium, gutta-percha, AH-Plus, Real Seal-Resilon.**

В настоящее время в зарубежной и отечественной литературе идет дискуссия о клинической эффективности и биологической совместимости широко распространенных на сегодняшний день в стоматологической практике эндогерметиков [8].

Нет четкой и достоверной градации в показаниях к использованию силеров при различных клинических ситуациях и степени вовлеченности в патологический процесс периапикальных тканей зуба. [4, 3, 10, 11].

Идеальный пломбировочный материал должен обеспечивать плотную обтурацию системы корневых каналов в латеральном и вертикальном направлениях, сохранять стабильность объема, иметь способность подавлять активность бактерий, но при этом быть неток-

Опыт применения высоких технологий в эндодонтии

И. М. РАБИНОВИЧ, д.м.н., проф., зав. терапевтическим отделом ЦНИИС и ЧЛХ Минздрава России (Москва)
И. В. КОРНЕТОВА, ведущий стоматолог Международного медицинского центра «СОГАЗ» (Санкт-Петербург), врач-консультант компании VDW GmbH (г. Мюнхен, Германия)

The experience of using high-tech in endodontics

I.M. RABINOVICH, I.V. KORNETOVA

Резюме: **Применение высоких технологий в эндодонтии изменило наше представление о лечении корневых каналов. 3D-диагностика и микроскоп, ультразвук, машинные инструменты для обработки каналов, качественная ирригация и, наконец, трехмерная обтурация горячей гуттаперчей. Это и есть составляющие успешного эндодонтического лечения. В статье на клиническом примере показана возможность комплексного применения данных технологий. Все вышеперечисленное значительно расширяет границы возможностей врача-стоматолога, что, безусловно, сказывается на качестве лечения**
Ключевые слова: **высокие технологии, эндодонтия, 3D-диагностика, микроскоп, ультразвук, машинные инструменты, корневые каналы, ирригация, трехмерная обтурация гуттаперчей.**

Abstract: **The use of high-tech in endodontics has changed our understanding of the root canal treatment. 3D microscope and diagnostics, ultrasonic, machine tools for processing channels, high-quality irrigation and, finally, a three-dimensional obturation of hot gutta percha. This is the components of a successful endodontic treatment. In the article the clinical case illustrates the possibility of comprehensive application of these technologies. All of the above significantly expands the capabilities of a dentist, which certainly affects the quality of treatment.**
Key words: **high technology, endodontics, 3D diagnostics microscope, ultrasonic, machine tools, root canals, irrigation, three-dimensional obturation of gutta percha.**

Совсем недавно на клиническом приеме стояла задача правильного применения ручных инструментов при обработке корневых каналов, проводился анализ ошибок, допущенных в работе по методике Step back и при пломбировании корневых каналов техникой латеральной конденсациии холодной гуттаперчей. После был этап освоения работы машинными NiTi-вращающимися инструментами и эндодонтическими моторами, а также техники пломбирования каналов термафилом. Сегодня в стоматологии мы применяем высокие технологии. В этой статье на клиническом примере мы рассмотрим составляющие данного понятия и успешного эндодонтического лечения. Появление увеличения в работе врача-стоматолога позволило расширить границы увиденного и пересмотреть принципы нашей работы. Первым шагом в этом направлении стали макроскопы, или дентальные лупы (простые, бинокулярные и телескопические) (рис. 1).

Несмотря на то что дентальные лупы не дают высокую степень увеличения, они позволяют врачу-стоматологу точнее выполнять свои манипуляции. Что касается хирургических микроскопов (следующий шаг в увеличении), значительно повлиявших на восприятие врачами-стоматологами выполняемых ими процедур, то это приборы, в которых используется высококачественное увеличение (до 40 раз). В эндодонтии, в частности, в основном используется увеличение от 4-кратного до 20-кратного. Еще одно преимущество микроскопов – бестеневое освещение наблюдаемого объекта. Все это помогает качественно проводить не только первичное, но и повторное эндодонтическое лечение, в том числе в самых сложных клинических ситуациях. Применение операционного микроскопа позволяет детально изучить дно пульпарной камеры, упростить поиск устьев корневых каналов, контролировать обработку канала ручными и машинными инструментами, качество проведения ирригации и обтурации, а также процесс распломбирования корневого канала [1].

При работе с микроскопом важна эргономика рабочего места, включающая в себя не только правильное положение доктора, пациента и ассистента врача-стоматолога, но и рациональное расположение приборов и инструментов (рис. 2).

В понятие высоких технологий в эндодонтии входит наличие на приеме не только микроскопа или бинокулярной оптики, но и использование 3D-компьютерной томографии, эндодонтического мотора или эндонаконечника, роторных NiTi-машинных инструментов, ультразвукового аппарата, прибора для фотодинамической терапии, возможность проведения качественной

Комплексное лечение хронического апикального периодонтита в стадии обострения

Л.П. ГЕРАСИМОВА, д.м.н., проф., зав. кафедрой
С.М. АЛЕТДИНОВА, асп.
Кафедра терапевтической стоматологии с курсом ИПО
ГБОУ ВПО Башкирский ГМУ Минздрава России, г. Уфа

Inveterate apical periodontitis comprehensive treatment technology

L.P. GERASIMOVA, S.M. ALETDINOVA

Резюме: **В статье представлена оригинальная методика комплексной терапии при лечении хронического апикального периодонтита в стадии обострения с применением препаратов кальцилана и полиоксидония. Приведены данные бактериологического исследования экссудата корневых каналов зубов, иммунологического исследования ротовой жидкости. Было проведено лечение 62 пациентов в возрасте 25-35 лет с диагнозом «хронический апикальный периодонтит в стадии обострения». Пациентов разделили на две группы: 30 пациентов первой группы получали стандартную терапию, при лечении 32 пациентов второй группы дополнительно назначали прием препаратов кальцилан и полиоксидоний. В качестве контроля использовали группу из 10 здоровых пациентов. В результате проведенных клинико-лабораторных исследований доказана эффективность сочетанного применения препаратов кальцилан и полиоксидоний в комплексном лечении хронических апикальных периодонтитов в стадии обострения.**
Ключевые слова: **хронический апикальный периодонтит, полиоксидоний, кальцилан, бактериологическое исследование экссудата корневых каналов зубов, иммунологическое исследование ротовой жидкости.**

Abstract: **The paper presents an original method of complex therapy in the treatment of chronic apical periodontitis in the acute stage with the use of preparations of calcilan and polyoxidonium. There are the data of bacteriological examination of exudate root canals, immunological study of oral fluid. 62 patients aged 25-35 years with a diagnosis of chronic apical periodontitis in the acute stage were treated. Patients were divided into 2 groups: the first group of 30 patients received standard therapy, in the treatment of 32 patients of the second group an additional consumption of calcilan and polyoxidonium was administered. A control group consisted of 10 healthy subjects. The results of clinical and laboratory studies have proved the effectiveness of the combined use of calcilan and polyoxidonium in treatment of chronic apical periodontitis in the acute stage.**
Key words: **chronic apical periodontitis, polyoxidonium, calcilan, bacteriological study of root canals exudation, immunological study of oral fluid.**

Болезни периодонта занимают одно из важнейших мест среди проблем в современной стоматологии. Значительная распространенность, большая потеря зубов у пациентов, неблагоприятное влияние очагов периодонтальной инфекции на организм определяют актуальность проблемы комплексной диагностики и лечения данной патологии. Тревожным на сегодняшний день является тот факт, что возрастает количество агрессивных форм заболевания, протекающих с частыми обострениями и устойчивых к традиционным методам лечения [9, 10].

Эффективность консервативного лечения периодонтитов в среднем равна 85%, и этот показатель варьирует в зависимости от клинической формы заболевания, средств и методов лечения, резистентности организма больного и многих других факторов. Трудности лечения периодонтита обусловлены длительностью процессов регенерации очага деструкции периапикальной области, отмечающихся в основном спустя 6-12 месяцев и более после завершения эндодонтического лечения. Другой проблемой, затрудняющей или даже исключающей возможность прямого эндодонтического лечебного воздействия на периодонт, является особенность анатомического строения корневых каналов зубов [1, 2].

Хронический верхушечный периодонтит и по сей день – основная причина удаления зубов и возникновения воспалительных одонтогенных процессов челюстно-лицевой области и очагово-обусловленных органических заболеваний и психических расстройств. Кроме того, воспалительные процессы в периапикальных тканях являются источником ауто- и гетеросенсибилизации организма, снижают иммунную резистентность, приводя к потере трудоспособности, становясь социально значимой проблемой [7, 8].

Ведущая роль в развитии этой патологии отводится резидентной облигатной анаэробной и микроаэрофильной микрофлоре. К агентам, инициирующим длительное воспаление и разрушение тканей десны и альвеолярного отростка, относят эндо- и экзотоксины периодонтопатогенных бактерий. К настоящему времени не вызывает сомнений тот факт, что в этиологии и патогенезе болезней периодонта значение играют нарушения ассоциативных взаимоотношений представителей флоры рта: частичное или полное вытеснение характеристических видов, усиленное размножение бактерий, несвойственных для микробиоценоза рта здорового человека. В связи с этим основной целью терапии болезней периодонта является уничтожение возбудителей и устранение отрицательного действия на окружающие ткани [3-6].

Эффективное решение проблемы боли после эндодонтического лечения

Е.А. ТЁ, д.м.н., проф., зав. кафедрой
Е.А. КИСЕЛЕВА, д.м.н., доц.
Кафедра терапевтической стоматологии и пропедевтики стоматологических заболеваний
Кемеровская государственная медицинская академия

An effective solution to the problem of pain after endodontic treatment

E.A. TYO, E.A. KISELEVA

Резюме: **Возникновение постоперативных болей после эндодонтического вмешательства является актуальной проблемой современной стоматологии. Для профилактики и купирования боли после эндодонтического лечения, проведенного с соблюдением надлежащих протоколов и стандартов, используются препараты различных групп. Но наиболее часто в стоматологической практике применяются нестероидные противовоспалительные средства (НПВС). Представлены результаты клинического наблюдения 68 пациентов после эндодонтического лечения 93 зубов в соответствии со стандартами и протоколами. Для профилактики и лечения болевого симптома 33 пациентам сразу после пломбирования зубов назначали нестероидный противовоспалительный препарат группы нимесулида в течение пяти дней. Сравнение результатов наблюдения в двух группах пациентов позволило сделать вывод, что назначение нимесулида повышает эффективность и безопасность эндодонтического лечения.**
Ключевые слова: **эндодонтическое лечение, постоперативные боли, нимесулид, воспалительный процесс, нестероидные противовоспалительные средства.**

Abstract: **The occurrence of postoperative pain after endodontic treatment is an urgent problem of modern dentistry. For the prevention and relief of pain after root canal treatment carried out in compliance with the appropriate protocols and standards, different groups of drugs are used, but most often in the dental practice non-steroidal anti-inflammatory drugs (NSAIDs) are used. The results of clinical follow-up of 68 patients after a root canal treatment carried out 93 teeth to the standards and protocols are presented. For the prevention and treatment of pain symptoms in 33 patients immediately after filling teeth a non-steroidal anti-inflammatory drug of nimesulide group was administered for 5 days. Comparison of the results of observations in the two groups of patients allowed to conclude that the administration of nimesulide increases the efficiency and safety of endodontic treatment.**
Key words: **endodontic treatment, post-operative pain, nimesulide, inflammatory process, non-steroidal anti-inflammatory drugs.**

Введение

Совершенствование качества оказания стоматологической помощи имеет прямую связь не только с адекватным анестезиологическим пособием при проведении вмешательств на органах и тканях полости рта, но и с эффективным предупреждением и купированием послеоперативных болей.

Неприятные ощущения и даже появление боли, особенно при накусывании на зуб, являются нормальным состоянием пациента после окончания эндодонтического вмешательства, так как причинный зуб подвергается, по сути, оперативному лечению, которое может приводить к активизации воспалительного процесса вследствие удаления тканей эндодонта. Боль в данном случае обусловлена высоким содержанием ноцицептеров в периапикальных тканях [2, 7, 8].

Однако такую боль не стоит путать с возникновением обострения во время или после эндодонтического вмешательства, обусловленного погрешностями в терапии. Основными ошибками эндодонтического лечения, приводящими к обострению процесса и, как следствие, к появлению боли, являются: не выявленные и/или пропущенные при обработке корневые каналы, недостаточно очищенные корневые каналы (механически и химически, в том числе с использованием не эффективных ирригантов), выведение инфицированных опилок и агрессивных антисептиков за апикальное отверстие, оставление зуба открытым в процессе лечения, что противоречит принципам этиотропной терапии заболеваний пульпы и периодонта, которая должна быть направлена на ликвидацию микроорганизмов в инфицированных каналах. Ведь для запуска механизма развития апикального периодонтита необходимо наличие микроорганизмов на любом участке системы корневых каналов [5].

Для профилактики и купирования боли после эндодонтического лечения, проведенного с соблюдением надлежащих протоколов и стандартов, используются препараты различных групп, но наиболее часто в стоматологической практике применяются нестероидные противовоспалительные средства (НПВС). Наличие у НПВС сочетанного обезболивающего и противовоспалительного действия делает их основной группой препаратов, применяемых в амбулаторной стоматологической практике не только в комплексной терапии воспалительных процессов челюстно-лицевой области, но и в составе медикаментозного лечения послед-

Особенности течения кариеса и его осложнений у больных шизофренией

А.В. МИТРОНИН*, д.м.н., проф., зав. кафедрой
Б.Д. ЦЫГАНКОВ**, д.м.н., проф., зав. кафедрой
С.А. БУТАЕВА*, асп.
*Кафедра терапевтической стоматологии и эндодонтии ФПДО
**Кафедра психиатрии, наркологии и психотерапии ФПДО
Московский государственный медико-стоматологический университет им. А.И. Евдокимова

Peculiarities of the course of dental caries and its complications in patients with schizophrenia

A.V. MITRONIN, B.D. TSYGANKOV, S.A. BUTAEVA

Резюме: **На основании клинических исследований изучены особенности течения кариеса и его осложнений у больных шизофренией. Больные шизофренией редко следят за гигиеной полости рта. И чем выраженнее негативная симптоматика шизофрении, тем в большей степени проявляют себя стоматологические заболевания. Больные шизофренией, как правило, обращаются к стоматологу лишь при возникновении острой боли, обусловленной заболеваниями пульпы и периодонта. Полученные данные диктуют необходимость внедрения комплексной программы профилактики кариеса и его осложнений у больных шизофренией.**
Ключевые слова: **больные шизофренией, воспалительные процессы полости рта, интенсивность кариеса, распространенность кариеса, осложнения кариеса.**

Abstract: **On the basis of clinical research the peculiarities of the course of dental caries and its complications were studied in patients with schizophrenia. The patients with schizophrenia seldom monitor the hygiene of the oral cavity. The more evident the negative symptoms of schizophrenia are, the more dental diseases manifest themselves. The patients with schizophrenia, as a rule, contact the dentist only in the case of the acute pain, caused by the diseases of the pulp and periodontium. The findings call for implementation of a comprehensive program of prevention of dental caries and its complications in patients with schizophrenia.**
Key words: **patients with schizophrenia, inflammation processes of the mouth, intensity of caries, prevalence of caries, dental caries complications.**

Шизофрения – прогрессирующее эндогенное психическое заболевание, для которого характерны утрата единства психических функций, нарушение мышления, обеднение эмоциональной сферы и нарастающее ослабление психической активности. Во всем мире около 2% взрослого населения страдает различными формами течения шизофрении [3, 6].

Сочетанность заболеваний полости рта и внутренних органов занимает видное место в стоматологии, так как позволяет отразить сущность генеза многих стоматологических заболеваний и наметить пути разработки комплексных профилактических мероприятий [1, 9, 8].

У больных шизофренией отмечены значительные нарушения в иммунной, нейрогуморальной, эндокринной системах, а также нарушения секреции слюнных желез, что способствует развитию ряда соматических патологий, в том числе патологическим изменениям в полости рта. Увеличивается поражаемость зубов кариесом, а также возможность его осложнений [2, 4, 7].

Больные шизофренией редко следят за гигиеной полости рта. Заболевания полости рта при шизофрении чаще отмечаются у тех пациентов, которые в течение длительного времени находятся в психиатрических больницах. Чем выраженнее негативная симптоматика шизофрении, тем в большей степени проявляют себя стоматологические заболевания [5, 10].

В литературных источниках крайне мало научных работ по изучению показателей течения кариеса и его осложнений у больных шизофренией, а в связи с ростом распространенности психических заболеваний среди населения актуальность этой проблемы возрастает.

ЦЕЛЬ ИССЛЕДОВАНИЯ

Изучение особенностей течения кариеса и его осложнений у больных, страдающих различными формами шизофрении.

МАТЕРИАЛ И МЕТОДЫ ИССЛЕДОВАНИЯ

Проведено стоматологическое обследование 100 больных шизофренией и 50 человек без психической патологии, составивших группу контроля.

Больные шизофренией в возрасте от 20 до 35 лет, страдающие шизофренией в течение пяти лет, находящиеся на стационарном лечении, однотипного социального положения, вне зависимости от наличия у них различных системных заболеваний. Группу контроля составили пациенты стоматологического приема от 20 до 35 лет, без психической патологии, имеющие заболевания ЖКТ и находящиеся на амбулаторном лечении.

Психология отношений в практике врача-стоматолога

Ю.В. ШЛЕГЕЛЬ*, асп.
С.Е. АКИМОВА*, асп.
Л.Р. САРАП*, доц., зав. кафедрой
Л.Н. ТУПИКОВА**, д.м.н., проф., зав. кафедрой
*Кафедра стоматологии детского возраста
**Кафедра ортопедической стоматологии
ГБОУ ВПО «Алтайский государственный медицинский университет», г. Барнаул

Psychology of the relationships in the dentist's practice

Ju.V. SHLEGEL, S.E. AKIMOVA, L.R. SARAP, L.N. TUPIKOVA

Резюме: **В современном мире наметилась тенденция комплексного подхода к решению стоматологических проблем за счет активного привлечения и использования последних достижений психологии, социологии, поведенческих наук. Исследование, проведенное на приеме у детского врача-стоматолога с использованием психологической методики, выявило переживание и повышенную тревожность у детей младшего возраста. Были установлены межполовые различия в переживании детьми посещения стоматолога. Доказано, что при оказании стоматологической помощи детям врачам необходимо владеть навыками грамотного психологического подхода к каждому ребенку. При подготовке ребенка на прием к стоматологу необходимо тесное сотрудничество врача, психолога и родителей.**
Ключевые слова: **детская стоматология, психология в стоматологии, психологический подход, стоматофобия у детей, тревожность при посещении стоматолога.**

Abstract: **In the modern world there is a tendency of an integrated approach to solving dental problems with the active involvement and use of the latest achievements of psychology, sociology, behavioral sciences. A study conducted at the of pediatric dentist's office with the use of psychological techniques revealed the increased emotional experience and anxiety in young children. The gender differences in the experience of children visiting the dentist were established. It is proved that in providing dental care for children clinicians need to be skilled in psychological approach to each child. In preparing the child to visiting the dentist the close cooperation of doctor, psychologist and parents is required.**
Key words: **children's dentistry, psychology in dentistry, psychological approach, fear of the dentist in children, anxiety at visiting the dentist.**

В последние десятилетия наметилась тенденция комплексного подхода к решению стоматологических проблем, прогнозированию путей совершенствования исследований в области стоматологии и практики, за счет активного привлечения и использования последних достижений психологии, социологии, поведенческих наук, научно-технического прогресса, в том числе информационных технологий [1, 5, 8, 10].

В течение 1990-х годов научные работники разных стран поставили цель добиться снижения стоматологических заболеваний. Несмотря на некоторый прогресс, эти проблемы не сняты с повестки дня и сегодня. В исследовательских работах последнего периода особое внимание уделяется психологическим взаимоотношениям в системе врач/пациент, технике проведения первого обследования пациента, диагностике и лечению пациентов с боязнью, страхом, фобией особенно в детском возрасте [1, 3, 4, 13].

В современных условиях это диктуется не только гуманистической психологией, но имеет еще и экономическую подоплеку. Пациенты предпочитают те стоматологические учреждения и врачей, в которых и с которыми чувствуют себя более комфортно, где им предоставляется более качественная медицинская помощь, а это зависит от коммуникативных способностей и навыков медицинского персонала, его умения психологически взаимодействовать со своими пациентами [6, 12]. Проблема взаимоотношения врача и пациента была и остается одной из основных в медицинской практике. Что касается стоматологии, то исследования взаимоотношений между врачами и пациентами в прошлом акцентировались, главным образом, на поведении, переживаниях и чувствах пациентов, из виду упускалось их отношение к процессу лечения [2, 9].

Другими словами, стоматолог обязан и должен уметь устанавливать такие взаимоотношения с пациентом, при которых лечение будет проводиться наиболее эффективно. Для этого, помимо собственного багажа знаний и опыта, врач должен знать основы наук о поведении и общении; быть способным определить психологиче-

Особенности клинических проявлений невралгии тройничного нерва у жителей Республики Саха (Якутия)

Т.Я. НИКОЛАЕВА*, д.м.н., проф., зав. кафедрой
И.С. РАЗИНЬКОВА*, клинический ординатор
О.И. ШИРКО***, к.м.н., зав. отделением
И.Д. УШНИЦКИЙ**, д.м.н., проф., зав. кафедрой
*Кафедра неврологии и психиатрии
**Кафедра терапевтической, хирургической, ортопедической стоматологии и стоматологии детского возраста
Медицинский институт ФГАОУ ВПО «Северо-Восточный федеральный университет имени М.К. Аммосова», г. Якутск
***Отделение челюстно-лицевой и пластической хирургии ГБУ РС (Я) «Республиканская больница №2 – Центр экстренной медицинской помощи», г. Якутск

Characteristics of clinical manifestations of trigeminal neuralgia of the inhabitants of the Republic of Sakha (Yakutia)

T.Ya. NIKOLAEVA, I.S. RAZINKOVA, O.I. SHIRKO, I.D. USHNITSKY

Резюме: **Целью исследования было выявить клинико-демографические особенности невралгии тройничного нерва в Республике Саха (Якутия) на основе ретроспективного и проспективного анализа. Проведен комплексный анализ и оценка архивного материала неврологического отделения Республиканской больницы №2 – Центра экстренной медицинской помощи за 2001-2011 годы. Проспективное исследование проводилось у 77 больных (60 женщин и 17 мужчин) на базе отделения челюстно-лицевой и пластической хирургии и неврологического отделения РБ№2-ЦЭМП. Проведенные исследования выявили преобладание среди больных невралгией тройничного нерва женщин якутской этнической группы. По клиническому течению чаще встречалось сочетанное поражение ветвей тройничного нерва, при изолированном поражении чаще страдала вторая ветвь тройничного нерва. Полученные результаты будут основой для совершенствования оказания медицинской помощи больным с невралгией тройничного нерва, проживающих в условиях Севера.**
Ключевые слова: **невралгия тройничного нерва, тригеминальная невралгия, этническая принадлежность, якуты, совершенствование оказания лечебно-профилактической помощи, организация здравоохранения.**

Abstract: **The aim of the study was to identify clinical and demographic characteristics of the trigeminal neuralgia in the Republic of Sakha (Yakutia), based on a retrospective and prospective analysis. A comprehensive analysis and evaluation of archival material of Neurology department of Republican hospital N2 - the Center for Emergency Medical Aid for 2001-2011 was carried out. A prospective study was performed in 77 patients (60 women and 17 men) at the Department of Maxillofacial and Plastic Surgery and Neurology, RB N 2 CEMP. Studies have revealed the prevalence of patients with trigeminal neuralgia among women of Yakut ethnic group. The clinical course was more common combined lesion branches of the trigeminal nerve, often with separate injury suffered second branch of the trigeminal nerve. The results will be the basis for the improvement of care for patients with trigeminal neuralgia living in the North.**
Key words: **neuralgia of trigeminus, trigeminal neuralgia, ethnicity, Yakuts, improving the provision of medical and preventive care, public health organization.**

Актуальность проблемы

В настоящее время невралгия тройничного нерва остается одной из актуальных проблем в клинической стоматологии, неврологии и нейрохирургии (Балязина Е. В.,2012; Bajwa Z. H., 2012). В структуре болевых синдромов, связанных с поражением черепных нервов, патологии тройничного нерва занимают одно из ведущих мест (Скуридина Е. П., 2005). При этом частота заболеваний в среднем составляет пять случаев на 100 тысяч населения (Журавлев В. П., 2001). С возрастом отмечается увеличение показателя частоты невралгии тройничного нерва. Так, в возрастной группе от 40 до 49 лет данные заболеваемости составляют 3,7 случаев на 100 тысяч населения, среди пятидесятилетних – 8,9, шестидесятилетних – 17,5, а у лиц старше семидесяти лет распространенность достигает уровня 25 (Гордиенко К. С., 2004). Следует отметить, что данная патология охватывает работоспособную и социально активную категорию населения, где средний возраст развития заболевания составляет 50,7 лет (Гордиенко К. С., 2004). В связи с этим диагностика, лечение и профилактика тригеминальной невралгии имеет важную медицинскую и социально-экономическую значимость (Троян В. В., 2005).

Взаимосвязь патологий слизистой оболочки рта и органов желудочно-кишечного тракта у пациентов с диагнозами депрессивного эпизода и рекуррентного депрессивного расстройства. Клинические особенности стоматологического статуса

Е.А. МИЦ-ДАВЫДЕНКО*, асп.
А.В. МИТРОНИН*, д.м.н., проф., зав. кафедрой
О.Р. АЙЗБЕРГ**, к.м.н., доц.
*Кафедра терапевтической стоматологии и эндодонтии ФПДО МГМСУ им. А.И. Евдокимова
**Кафедра психиатрии и наркологии Белорусской государственной академии постдипломного образования, г. Минск

The relationship of pathologies of the oral mucosa and gastrointestinal tract in patients with diagnoses of depressive episode and recurrent depressive disorder. Clinical features of dental status

E.A. MITS-DAVYDENKO, A.V. MITRONIN, O.R. AIZBERG

Резюме: **Статья представляет краткий обзор данных литературы о причинах возникновения аффективных расстройств и их влиянии на характер и степень тяжести патологических процессов в полости рта. Обследовали 25 пациентов с диагнозами депрессивного эпизода и рекуррентного депрессивного расстройства в возрасте от 20 до 60 лет. Контрольную группу составили 15 условно здоровых лиц сходного возраста и пола, обратившихся в стоматологическое отделение с целью санации полости рта. При осмотре применялись общепринятые стоматологические методики обследования. Выяснялись жалобы, давность симптомов, частота обращения к стоматологу, характер индивидуальной гигиены полости рта. Установлено, что основными факторами, влияющими на интенсивность кариеса, его осложнений и болезней пародонта у обследованных больных являлись длительность и тяжесть психической патологии.**
Ключевые слова: **пограничные психические расстройства, депрессивный эпизод, рекуррентное депрессивное расстройство, осложнения со стороны ротовой полости, патология желудочно-кишечного тракта.**

Abstract: **The article presents an overview of the literature on the causes of mood disorders and their impact on the nature and severity of pathological processes in the oral cavity. 25 patients with diagnoses of depressive episode and recurrent depressive disorder between the ages of 20 and 60 were examined. The control group consisted of 15 apparently healthy individuals of similar age and sex who applied to the dental office to dental health. The common methods of dental examination were used. The complaints, the duration of symptoms, frequency of treatment to the dentist, the nature of personal oral hygiene were investigated. It was found that the main factors affecting the intensity of caries, its complications and periodontal disease in the patients examined were the duration and severity of psychopathology.**
Key words: **borderline mental disorder, depressive episode, recurrent depressive disorder, complications of oral cavity, pathology of the gastrointestinal tract.**

В большинстве развитых стран отмечается значительный рост числа заболеваний депрессиями, ставшими в настоящее время одной из важнейших проблем человечества.

По уровню распространенности депрессии являются безусловными лидерами среди других психических расстройств. Исследования во всех странах мира показывают, что депрессия, подобно сердечно-сосудистым заболеваниям, становится наиболее распространенным недугом нашего времени, которым страдают миллионы людей. По данным разных исследователей, им страдают до 20% населения развитых стран, причем около 1% депрессий ежегодно диагностируются первично [2].

расстройства и сопутствующей патологией желудочно-кишечного тракта, подтверждают обоснованность комплексной лечебно-профилактической стоматологической помощи. Подходы к стоматологическому лечению должны строиться с учетом универсальных патогенетических механизмов развития сочетанной патологии. Стоматологическое лечение должно проводиться на фоне коррекции основных заболеваний.

2. Больные с психической патологией вследствие анозогностической реакции и понижении болевой чувствительности должны находиться на обязательном диспансерном наблюдении стоматолога, включающем регулярные осмотры и санацию полости рта.

Поступила 18.06.2013

Координаты для связи с авторами:
127473, Москва, ул. Делегатская, д.20, стр. 1, МГМСУ
Кафедра терапевтической стоматологии и эндодонтии ФПДО

СПИСОК ИСПОЛЬЗОВАННОЙ ЛИТЕРАТУРЫ

1. Банченко Г. В. Сочетанные заболевания слизистой оболочки полости рта и внутренних органов. – М.: Медицина, 1979.

Banchenko G. V. Sochetannye zabolevanija slizistoj obolochki polosti rta i vnutrennih organov. – M.: Medicina, 1979.

2. Мосолов С. Н. Диагностика и систематика депрессивных состояний. – 1987. – С. 123.

Mosolov S. N. Diagnostika i sistematika depressivnyh sostojanij. – 1987. – S. 123.

3. Сайдакбарова Х. И. Состояние слизистой оболочки полости рта у больных хроническим колитом и энтероколитом. – М., 1967. – С. 193.

Sajdakbarova H. I. Sostojanie slizistoj obolochki polosti rta u bol'nyh hronicheskim kolitom i jenterokolitom. – M., 1967. – S. 193.

4. Тхостов А. Ш. Психологические концепции депрессии // РМЖ. Т. 1. 1998. №6.

Thostov A. Sh. Psihologicheskie koncepcii depressii // RMZh. T. 1. 1998. №6.

5. Федоров Ю. А., Лампусова А. И., Казакова О. В. Оценка состояния вегетативной нервной системы у больных генерализованным периодонтитом // Стоматология. 1989. №5. С. 23-25.

Fedorov Ju. A., Lampusova A. I., Kazakova O. V. Ocenka sostojanija vegetativnoj nervnoj sistemy u bol'nyh generalizovannym periodontitom // Stomatologija. 1989. №5. S. 23-25.

6. Умбеталиев Г. А. Заболевания тканей полости рта. – Алма-Ата:, 1991. – С. 178.

Umbetaliev G. A. Zabolevanija tkanej polosti rta. – Alma-Ata:, 1991. – S. 178.

7. Peruzzo D. C., Benatti B. B., Antunes I. B., Andersen M. L., Sallum E. A., Casati M. Z., Nociti F. H., Nogueira-Filho G. R. Chronic stress may modulate periodontal disease: a study in rats // J Periodontol. 2008. Apr. №79 (4). P. 697-704.

8. Peruzzo D. C., Benatti B. B., Ambrosano G. M., Nogueira-Filho G. R., Sallum E. A., Casati M. Z., Nociti F. H. Jr. A systematic review of stress and psychological factors as possible risk factors for periodontal disease // J Periodontol. 2007. Aug. №78 (8). P. 1491-504.

9. López R., Ramírez V., Marró P., Baelum V. Psychosocial distress and periodontitis in adolescents // Oral Health Prev Dent. 2012. №10 (3). P. 211-218.

10. Refulio Z., Rocafuerte M., de la Rosa M., Mendoza G., Chambrone L. Association among stress, salivary cortisol levels, and chronic periodontitis // J Periodontal Implant Sci. 2013. Apr. №43 (2). P. 96-100.

11. Khambaty T., Stewart J. C. Associations of depressive and anxiety disorders with periodontal disease prevalence in young adults: analysis of 1999-2004 National Health and Nutrition Examination Survey (NHANES) data // Ann Behav Med. 2013. Jun. №45 (3). P. 393-397

3-й Российский эндодонтический конгресс

Сегодня, когда пишется этот материал, 3-й Российский эндодонтический конгресс стал яркой страницей истории отечественной эндодонтии, которая должна помочь повсеместному современному и динамичному развитию этого стоматологического направления в практическом применении. Четыре апрельских дня были распределены так: первый день – преконгресс, два следующих дня – научная программа с участием известных зарубежных и отечественных лекторов, последний четвертый день – мастер-классы.

Старт программы 3-го Российского эндодонтического конгресса состоялся 4 апреля – преконгрессом Российской эндодонтической секции Стоматологической ассоциации России. За круглым столом собрались около 60 активных в своей профессиональной позиции врачей-стоматологов, чьи интересы так или иначе связаны с эндодонтией. Это были представители разных городов России, сотрудники клиник различных форм организации – частных, государственных и клинических университетских баз. 16 из них выступили со своими презентациями, поделились собственным опытом работы, рассказали, как справляются с трудностями, каких результатов достигли, предложили свои рекомендации для коллег. Выступили молодые неравнодушные в своей жизненной и профессиональной позиции доктора. Охарактеризовать атмосферу, царившую на преконгрессе, можно как интерактивную, заинтересованную, креативно-творческую и образовательно-деловую, профессионально-критическую и демократично-патриотическую. Оценку этому запоминающемуся и задающему планку всему эндоконгрессу дню мы дали в материале «Апрельский московский стоматологический старт–2013» в №3/2013 газеты «Стоматология Сегодня». Насыщенным и плодотворным запомнится преконгресс всем его участникам. Особо хочется отметить роль врача-стоматолога, к.м.н. Ивана Вьючнова – модератора этой встречи: как оказалось, он не только талантливый врач, но и прекрасный ведущий. Он сформировал талантливую лекторскую команду, в которую вошли и представили свои доклады:

1. *Липатова Елена (Екатеринбург) – «Диагностическая информативность клинических и специальных методов обследования при постановке диагноза в эндодонтии на примере клинических случаев»*

Были продемонстрированы клинические случаи с внутренней резорбцией, пропущенной анатомией в моляре и инородным телом. Проиллюстрированы преимущества методов прямой визуализации и применения микроскопа, компьютерной томографии и обычной рентгенографии, а также сочетаний методов на разных этапах.

– Список основных составляющих для освоения знаний, необходимых современному врачу, специализирующемуся по эндодонтии».

6 апреля в рамках Российского эндодонтического конгресса–2013 состоялась лекция Болячина «Анатомия, очистка апикальной трети корневого канала», а 7 апреля прошел мастер-класс «Регенеративные методы в эндодонтии».

16. Лавров Кирилл, частная практика (Москва, Амстердам) – «Преэндодонтическое восстановление и постэндодонтическое лечение»

Витальный/девитальный зуб. Отличия. Доказательная мотивация – данные зарубежных исследователей.

«Дентин депульпированного зуба дегидратирован».

«Нависающие края эмали и бугры без поддеожки дентина откалываются в равнозначном количестве случаев у витальных и девитальных зубов».

«Ключевой фактор резистентности не гидратация, а объем и локализация утраченных тканей».

«По статистике, в течение пяти лет после депульпирования выживают лишь около 50% зубов, не покрытых коронками. Однако коронки не являются панацеей от всех проблем».

В чем же секрет долголетия? Ferrule effect – эффект обода. Заключается в возможности обхватить часть зуба по окружности. Чем больше высота стенок под коронкой, тем лучше долгосрочный прогноз, способность противостоять переломам. Увеличение феррула на 1 мм в два раза уменьшает вероятность расцементировки.

…Твердые ткани зуба способны к регенерации».

17. Шеина Наталья Михайловна, исполнительный директор эндодонтической секции СтАР, директор компании «Эндофорум»

В ее выступлении прозвучала информация о работе секции: значительно вырос интерес стоматологов к специальности, за два последних месяца в секцию вступили более 50 врачей. Лектор рассказала о предстоящем конгрессе и о планах работы эндодонтической секции (www.endoforum.ru) на 2013 год.

Уже в мае российская делегация участвовала в 9-м Всемирном конгрессе Международной федерации эндодонтических ассоциаций в Токио, где нашу страну с докладом представлял доктор Вьючнов.

В сентябре в Лиссабоне состоится 16-й Конгресс Европейского эндодонтического общества, где российские специалисты также примут участие.

Еще раз были отмечены привелегии для членов эндодонтического общества: бесплатное участие в преконгрессе, 20% скидка на российские и международные конгрессы, доступ на раздел для членов эндосекции на сайте http://www.endoforum.ru/members_esrda_1.php, где можно ознакомиться с последними достижениями в мире эндодонтии и оформить льготную подписку на журнал «Эндодонтия Today».

К сожалению, часто работа активируется только перед ежегодным конгрессом в апреле, хотя современные возможности позволяют общаться в онлайн-режиме, повышать свой образовательный уровень 24 часа в сутки. Было продемонстрировано, как быстро найти нужную информацию, посмотреть обучающие видеокурсы, ознакомиться с клиническими случаями зарубежных коллег.

Членам секции также напомнили, что октябрь – время перевыборов в секции, и на сайте в разделе для членов секции будет опубликована программа кандидатов в председатели и можно будет проголосовать за понравившегося кандидата.

Конечно, хотелось бы, чтобы члены нашей секции более активно выступали с докладами на международных эндодонтических конгрессах. Начало уже положено докторами Кристиной Бадалян и Иваном Вьючновым, которые представили Россию на международных конгрессах в этом году.

Получила свое развитие студенческая группа, участники которой в течение года переводили зарубежные статьи и победители завоевали право бесплатно присутствовать на преконгрессе и конгрессе.

18. Вьючнов Иван – модератор преконгресса – подвел его итоги. Кроме этого, 6 апреля в рамках лекционной программы конгресса он представил доклад «Реставрационно-ориентированная эндодонтия – смещение фокуса», а 7 апреля провел практический курс «Применение метода интраоперационной микроскопии в эндодонтическом лечении и реставрационной реабилитации зуба. От бугра до апекса».

В заключение заседания Study Club прозвучали вопросы и ответы на них лекторов преконгресса; активные участники выступили с оценкой услышанного и продемонстрированного; состоялось более тесное общение и обмен впечатлениями, а также заключительная фотосессия.

Такой преконгрессный старт высоко поднял планку профессионального качества для работы 3-го эндодонического конгресса в последующие дни.

Остается пожелать, чтобы такие встречи энтузиастов эндодонтии стали традиционными, являлись ее «точками роста», задавали векторы развития этого динамично развивающегося направления практической стоматологии.

Материал подготовила Галина Масис

Кто такой эндодонтист и что он должен уметь?

Фрагменты выступления кандидата медицинских наук, члена Российской и Американской эндодонтических ассоциаций, Европейской ассоциации дентальной микроскопии, заместителя председателя эндодонтической секции России, преподавателя кафедры эндодонтии и терапевтической стоматологии ФПДО МГМСУ им. А.И. Евдокимова ***Болячина Алексея Вячеславовича на*** *преконгрессе российской эндодонтической секции 4 апреля 2013 года.*

I. В течение последнего десятилетия происходило непрерывное развитие эндодонтии. На стоматологи-

6. Исследования в эндодонтии. Самостоятельный исследовательский проект является важным аспектом программы каждого студента: каждый студент должен спланировать, написать и защитить оригинальную научную работу. Выбор темы исследования и научного руководителя тщательно контролируется сотрудниками.

7. Для сравнения: AAE, Американская ассоциация эндодонтистов, была создана в 1943 году. Численность AAE – 7500 человек.Появление специальности «эндодонтия» относится к 1963 году.

В эндодонтической секции СтАР (на начало апреля) – 158 человек.

8. Будущее эндодонтии в России связано с внедрением передовых технологий мирового уровня. Реализация этого возможна лишь путем обучения (постдипломного и, по возможности, додипломного) – на современном теоретическом и практическом уровне (на базе продвинуто-оснащенной клиники), с изучением и обзорным анализом специализированной литературы.

Материал подготовила Галина Масис

Одонтогенный гайморит в практике врача-оториноларинголога

Фрагменты выступления врача-отоларинголога, кандидата медицинских наук, доцента кафедры ЛОР-болезней МГМСУ им. А.И. Евдокимова ***Синькова Эдуарда Викторовича*** *на XX Национальном конгрессе «Человек и лекарство – 2013» 18 апреля 2013 года.*

1. Физиология носа и околоносовых пазух.

1.1. Одна из важнейших функций носа и околоносовых пазух – согревание, увлажнение и очищение вдыхаемого воздуха.

1.2. Слизистая оболочка носа и околоносовых пазух – единый орган.

1.3. Все околоносовые пазухи сообщаются с полостью носа посредством соустий (сообщений).

1.4. Через соустья в пазухи поступает воздух и происходит эвакуация слизи, вырабатываемой бокаловидными клетками.

1.5. Околоносовые пазухи выстланы дыхательным эпителием (многорядный цилиндрический мерцательный эпителии).

1.6. Бокаловидные клетки и серозно-слизистые железы выделяют секрет, который мерцающим движением ресничек мукоцилиарного аппарата (mucos – слизь, cilia – ресничка) транспортируется из околоносовых пазух.

1.7. Колебания ресничек возможно только при наличии слизи. Слизь содержит ферменты (лизоцим и лактоферин) и секреторные иммуноглобулины.

2. Синусит – воспаление слизистой оболочки околоносовых пазух. Он является следствием нарушения аэрации околоносовых пазух, застоем и инфицированием в нем секрета.

3. В клинике синусита: жалобы на головную боль, затруднение носового дыхания, выделения из носа, расстройство обоняния. При наружном осмотре может быть отечность мягких тканей лица, в проекции пазух, болезненность при пальпации передних стенок пазух.

4. Принципы терапии острых синуситов:

– Разгрузочная терапия – сосудосуживающие средства.
– Пункционное лечение.
– Метод постоянного дренажа.
– Синус-катетер ЯМИК.
– Метод перемещения по Проетцу.

4.1. Фармакотерапия острых синуситов.

• Местная антибактериальная терапия («Изофра», «Полидекса», «Биопарокс»).

• Системная антибиотикотерапия – «Амоксициллин», цефалоспорины, фторхинолоны, макролиды, тетрациклины. Введение – перорально, парентерально, ступенчатая терапия.

• Антигистаминная терапия.

• Секретомоторная и секретолитическая терапия («Геломиртол форте», «Синупрет», Флуимуцилрино/флуимуцил, Флуимуцил-антибиотик.

• Противовоспалительные топические глюкокортикостероиды (беклометазона дипропионат, «Будесонид», флутиказона пропионат, мометазона фуроат).

• Нестероидные противовоспалительные препараты («Диклофенак», «Эреспал»).

5. В настоящее время операции на околоносовых пазухах с наружным доступом уступают место более современным эндоскопическим методам – функциональной эндоскопической хирургии околоносовых пазух.

6. Особенности одонтогенного гайморита.

6.1. Причинами, способствующими возникновению одонтогенного гайморита, бывают инородные тела, проникающие в пазуху из полости рта: пломбировочный материал; часть сломавшихся стоматологических инструментов; провалившиеся корни зубов; турунды.

6.2. К возникновению одонтогенного гайморита могут приводить:

– гранулемы корня зуба;
– субпериостальные абсцессы;
– пародонтоз.

6.3. Типичные проявления одонтогенного гайморита:

– головная боль в области лба;
– выделение гноя из свищевого хода в альвеолярном отростке;
– попадание воздуха в рот при сморкании;
– попадание пищи в пазуху после приема пищи;
– ощущение гнилостного запаха самим больным.

6.4. Диагностика одонтогенного гайморита:

– выявить причинный зуб (разрушенный или ранее леченный);
– определить перфоративное отверстие, ведущее в просвет пазухи после бывшего удаления зуба;
– гнойные выделения через свищ и в среднем носовом ходе;
– гнилостный запах гноя.

6.5. Пути грибкового инфицирования верхнечелюстных пазух.

Помимо аэрогенного пути грибкового инфицирования и развития грибкового тела верхнечелюстной пазухи возможен и одонтогенный путь. В некоторых случаях исходным моментом для роста грибков являются пломбировочные материалы, попавшие в верхнечелюстную пазуху через каналы зубов верхней челюсти. Ряд этих материалов содержит тяжелые металлы, в частности – цинк, который может катализировать процессы жизнедеятельности грибков.

Материал подготовила Галина Масис

Результаты консервативного лечения деструктивных форм периодонтита

М.Д. ЖАВОРОНКОВА, к.м.н., доц.
Кафедра терапевтической стоматологии
Санкт-Петербургский государственный медицинский университет им. акад. И.П. Павлова

Results of conservative treatment of periodontitis in destructive forms

M.D. ZHAVORONKOVA

Резюме: **Устранение хронических очагов одонтогенной инфекции является первоочередной задачей в эндодонтической практике. В данной статье рассматриваются вопросы консервативного лечения хронических форм периодонтита в стадии обострения. Представлены два клинических случая с подробным описанием методики лечения и результатов. Положительный результат лечения подтвержден клинически и рентгенологически через три года. Приведенные наблюдения показывают, что применение препарата на основе гидроксида кальция «Метапаста» при лечении обострения хронического периодонтита методом отсроченного пломбирования расширяет возможности консервативного лечения периодонтита.**
Ключевые слова: **хронический периодонтит, стадия обострения, апикальный очаг деструкции, пломбирование корневых каналов, Метапаста.**

Abstract: **Elimination of chronic lesions of odontogenous infection is a high priority in endodontic practice. This article deals with the conservative treatment of chronic periodontitis in the acute stage. Two clinical cases are presented with a detailed description of the methods of treatment and the results. Positive results confirmed clinically and radiographically after three years. These observations show that the use of the preparation on the basis of calcium hydroxide «Metapaste» in the treatment of acute stage of chronic periodontitis by delayed filling enhances the possibilities of conservative treatment of periodontitis.**
Key words: **chronic periodontitis, acute stage, the apical area of destruction, root canal filling, Metapaste.**

Деструктивные очаги в области апекса корня зуба представляют потенциальную опасность для организма. Они оказывают негативное влияние на иммунный статус человека, способствуют формированию очагово-обусловленной и соматической патологии [1, 7, 19], являются основной причиной удаления зуба [7, 10].

Основным этиологическим фактором развития верхушечного периодонтита является микрофлора корневых каналов и продукты ее жизнедеятельности. При анализе микробной флоры в содержимом корневых каналов и периапикальных очагов были выявлены представители аэробной и факультативно-анаэробной микрофлоры. Также отмечена высокая частота присутствия вирулентных анаэробных видов бактерий (P. intermedia, A. actinomycetemcomitans, P. gingivalis, B. forsythus, T. denticola, P. gingivalis) и их персистенция в корневых каналах. Отмечена высокая степень контаминации корневых каналов анаэробными кокками Peptostreptococcus spp. и Peptococcus niger [19]. В 71% случаев при исследовании материала каналов отмечен рост пигментообразующих бактерицидов, что сопровождалось наличием абсцессов с гнойными выделениями [8, 20]. Микроорганизмы формируют различные ассоциации, существуют в виде биопленки. Установлены изменения видового состава вирулентной микрофлоры на этапах эндодонтического лечения [9, 14, 15, 20].

Сложное анатомо-топографическое строение корневых каналов, наличие многочисленных дентинных канальцев и анастомозов создают условия для возникновения и поддержания хронического воспалительного процесса в периодонте зуба. Несмотря на появление новых материалов, инструментов и технологий, сохраняется актуальность проблемы качественного лечения корневых каналов [16, 17]. Показано, что полноценная обтурация корневых каналов отмечается лишь в 30% случаев эндодонтически пролеченных зубов [6, 12, 21]. Повторное эндодонтическое лечение составляет до 70% объема всей практической эндодонтии [1, 16]. Поэтому исследования, целью которых является уменьшение осложнений и достижение полного восстановления периодонтальных структур, по-прежнему не потеряли своей актуальности.

Схема консервативного лечения периодонтита должна включать комплекс мероприятий, средств и методов противовоспалительной, антимикробной терапии и стимуляции остеогенеза [19, 24]. В современной эндодонтической практике применяются разнообразные методы, направленные на ликвидацию воспаления в периапикальных тканях и стимулирование восстановления костной ткани в очаге деструкции при хронических формах периодонтита [13]. В лечении хронического периодонтита имеет значение тщательная инструментальная и антибактериальная обработка с последующей полноценной обтурацией корневых каналов. В инфицированном корневом канале на каждый миллилитр его содержимого приходится более 108 бактерий [25]. Инструментальная обработка позволяет уменьшить количество бактерий в 1000 раз, промывание гипохлоритом натрия – еще на 50% [18, 19, 22, 23, 25]. Правильно выбранные лекарственные препараты, оставляемые в корневом канале для заапикальной терапии и стерилизации, позволяют максимально устранить оставшиеся микроорганизмы и предотвратить

Организационные и клинические аспекты дентальной микроскопии

В.В. АЛЯМОВСКИЙ, д.м.н., проф., зав. кафедрой
В.Н. КУРОЧКИН, асп.
С.А. НАРЫКОВА, к.м.н., доц.
Кафедра-клиника стоматологии ИПО ГБОУ ВПО «КрасГМУ им. проф. В.Ф. Войно-Ясенецкого» МЗ РФ

Organization and clinical aspects of the dental microscopy

V.V. ALYAMOVSKIY, V.N. KUROCHKIN, S.A. NARYKOVA

Резюме: **В статье приведены данные о возможностях и преимуществах применения дентального микроскопа в эндодонтии, перспективах его использования в клинической практике. В рамках исследования проведено эндодонтическое лечение 80 пациентов с диагнозом «хронический периодонтит» с помощью операционного микроскопа D. F. Vasconcellos (Бразилия). Проведена статистическая обработка 80 протоколов направлений на операционно-микроскопическое эндодонтическое лечение с помощью пакета статистических инструментов PASW Statistics 18.0. Полученные данные анализа протоколов направления на операционно-микроскопическое эндодонтическое лечение выявили невозможность организации эндодонтического приема методом микроскопии в каждой клинике. Предполагается возможность проведения узкоспециализированных высококвалифицированных манипуляций в отдельных клиниках с обособленным рабочим местом врача-оператора дентального микроскопа.**
Ключевые слова: **операционный микроскоп, протоколы направлений, эндодонтическое лечение, распломбировка корневого канала, извлечение инородного тела из канала.**

Abstract: **The article presents data on the features and benefits of the use of a dental microscope in endodontics, the prospects for its use in clinical practice. In a study conducted endodontic treatment of 80 patients with a diagnosis of "chronic periodontitis" through the microscope D. F. Vasconcellos (Brazil). Statistical processing 80 protocols in operating-microscopic endodontic treatment using a package of statistical tools PASW Statistics 18.0. These data protocol analysis revealed the impossibility of organizing the direction of endodontic treatment by microscopy in each clinic. There is a possibility of manipulation of highly specialized in some clinics with separate working place of the operator of an dental microscope.**
Key words: **dental microscope, referral protocols, endodontic treatment, unsealing the root canal, extraction of foreign bodies from the root canal.**

Каждая стоматологическая клиника стремится иметь полный спектр лечебно-диагностических услуг и оказывать пациентам комплексное стоматологическое лечение, включающее лечение осложненного и неосложненного кариеса зубов, пародонтологическое лечение, удаление и реконструктивные операции зубов, дентальную имплантацию, реконструктивные челюстные операции, операции пластики мягких тканей полости рта, зубопротезирование, протезирование челюстей и протезирование на имплантатах. Вышеперечисленный объем помощи дает представление о необходимой материально-технической базе и кадровом составе стоматологической клиники, которая осуществляет стоматологическую помощь. Так, в штатном составе девяти стоматологических поликлиник г. Красноярска имеются всего 326 специалистов, из них 154 врача стоматолога-терапевта. Средний показатель количества кресел в каждой поликлинике по учреждениям г. Красноярска составляет 22 кресла на одну поликлинику. По процентному соотношению в штатах клиник 47,7% кресел занято терапевтическим приемом. Полученный показатель может быть аргументом, свидетельствующим о том, что самой объемной среди видов стоматологической помощи является терапевтическая стоматологическая помощь.

Абсолютным требованием современности к оказанию высококвалифицированной стоматологической помощи является применение узкоспециализированных высокотехнологических манипуляций, таких как метод микроскопии при проведении эндодонтического лечения. Таким образом, стоматологических терапевтических пациентов, состояние которых не поддается диагностике или требует использования дополнительных технических средств, следует направлять коллегам, прошедшим специальный курс обучения по эндодонтии (Европейское общество эндодонтии, 1998) или приобретшим необходимые навыки где-либо еще (Показатели качества эндодонтического лечения: отчет о согласованном мнении Европейского эндодонтического общества).

Учитывая тот факт, что в среднем на каждую поликлинику приходится 10 терапевтических кресел, становится очевидным невозможность выведения одного из них на узкий эндодонтический прием с использованием операционного микроскопа. Среди причин, препятствующих внедрению данной технологии, можно отметить следующие:

- финансовая составляющая;
- отсутствие подготовленных кадров.

Через единство форм к разгадке тайны жизни

А.И. ПОСТОЛАКИ, доктор медицины, доц.
Кафедра ортопедической стоматологии им. проф. И. И. Постолаки
Государственный университет медицины и фармации «Николае Тестемицану»
г. Кишинев (Республика Молдова)

Unraveling the mystery of life through the unity in forms

A.I. POSTOLAKI

Резюме: **Автор статьи проводит параллели между искусством от древности до наших дней и медициной. Числа Фибоначчи и «золотое сечение» встречаются повсеместно в строении растений и живых организмов. Откуда ведет свое начало термин «морфология»? Как знание основ эстетики позволяет открыть новый философский смысл анатомии человеческого тела, зубов? Обращение к различным разделам науки, к достижениям прошлого и настоящего, к искусству и архитектуре позволяет лучше представлять всю сложность и многообразие нашего мира, который в своей совокупности является единым живым организмом, живой тканью природы.**
Ключевые слова: **морфология, связь искусства и медицины, числа Фибоначчи, «золотое сечение», многообразие форм.**

Abstract: **The author draws parallels between the art from antiquity to the present day, and medicine. Fibonacchi numbers and the «golden proportion» are found everywhere in the structure of plants and living organisms. What is the origin of the term «morphology»? How the knowledge of the basics of aesthetics allows to open a new philosophic sense of anatomy of the human body and teeth? Applying to the different fields of science, to the achievements of the past and present, to the art and architecture makes it possible to better understand the complexity and diversity of our world, which in its totality is a single living organism, living tissue of the Nature.**
Key words: **morphology, the connection between the art and the medicine, Fibonacci numbers, the «golden section», the variety of forms.**

Картины великого русского художника, педагога, философа и путешественника Н. К. Рериха обладают необычной красотой и притягательной силой. Рерих говорил: «Искусство объединит человечество. Искусство едино и нераздельно. Искусство имеет много ветвей, но корень один. Искусство есть знамя грядущего синтеза» (Врата в Будущее, 1936). В художественном наследии Н. К. Рериха особое внимание обращают на себя картины, на которых изображены традиционные буддийские ступы (рис. 1).

Оказывается, первые ступы появились в Индии еще в добуддийские времена и изначально выполняли функцию памятников на могилах правителей античной Индии. Само санскритское слово «ступа» означает «узел из волос» или «макушка, верхушка». (Жуковский В.И., Копцева Н.П. Исскуство Востока. Индия: Учебн. пособие. – Красноярск: Краснояр. гос. ун-т, 2005. – 402 с.) Слово, которое в научно-медицинских кругах мы часто употребляем на латинском языке – «апекс», дословно означает «вершина». В словаре мы можем прочитать различные значения этого слова, но есть те, которые вероятно, могут дать нам более точное его объяснение. Например, «апекс – верхушка побега, основная часть которого представляет собой конус нарастания, в котором расположен ростовый центр». Или: «апекс – небольшая шапочка из коры оливкового дерева, которую в Древнем Риме носили фламины (жрецы)» [1]. Мы предположили, что в форме ступы древними заключен некий тайный смысл, послание грядущим поколениям, ответ на который надо и дальше искать, обратившись к различным областям естествознания.

Великий Иоганн В. Гете, посвятивший свою жизнь не только поэзии, но и изучению природы, считал, что «окруженные и охваченные ею, мы, не можем, ни выйти из нее, ни глубже в нее проникнуть. Мы живем посреди нее, но чужды ей. Она вечно говорит с нами, но тайн своих не открывает. Она вечно творит и разрушает, но мастерская ее недоступна». (Гёте И.-В. Избранные сочинения по естествознанию. – М.: Изд-во АН СССР, 1957.– С. 361).

«С древних времен природа служила главным источником вдохновения для человека в его стремлении к познанию окружающего мира, научному и техническому прогрессу. Платон считал, что сложные частицы элементов имеют форму многогранников, при дроблении эти многогранники дают треугольники, которые и являются истинными элементами мира. Достигнув самой совершенной формы, природа берет эту форму в качестве элементарной и начинает строить следующие формы.» (Беляев М.И. Милогия. – Краснознаменнск: Полиграф, 2001. – 588 с.) В этом мы еще раз убеждаемся, когда обращаем внимание, что множество логарифмических спиралей образуется на основе треугольников или прямых треугольников в диапазоне углов от 450 до 900, когда спираль становится лучом из своего центра [2]. Такие примеры мы можем найти в памятниках архитектуры многих культур, вспомним и буддийские ступы, наблюдая за ростом растений, на микроуровне в спиральном делении клеток, в древних символах, на-

Отчет о IX Всемирном конгрессе Международной федерации эндодонтических ассоциаций (IFEA)

23-26 мая 2013 года в столице Японии городе Токио состоялся IX Всемирный конгресс Международной федерации эндодонтических ассоциаций.

Хотелось бы для начала поделиться своими впечатлениями о поездке в Страну восходящего солнца. Помимо насыщенной научной программы отдельно нужно отметить культурную программу, которую мы составили сами, исходя из отзывов других путешественников, которые побывали в этой удивительной стране. Итак, мы в Токио. После перелета продолжительностью 10 часов нам необходимо было время на адаптацию к другому жизненному ритму, смещению часовых поясов, погоде и т. д. Это время мы с успехом потратили на изучение города. Япония – удивительная, необычная страна, сначала возникло такое ощущение, как будто мы на другой планете. В Японии очень вежливые, скромные и общительные люди – готовы были всегда прийти нам на помощь в разных ситуациях.

Первое впечатление – это чистота, доходящая до стерильности. Редкие европейские улицы могут похвастать такой идеальной чистотой. Несмотря на 37 млн жителей, Токио не создает впечатление огромного города, наполненного передвигающимися куда-то людьми и машинами. Дороги в мегаполисе широкие, все настолько рационально продумано, что пробок вообще не видно. Днем основная масса людей на работе, на улице только туристы.

В Токио много интересных мест, куда стоит сходить. В районе Гинза, где мы жили, находится театр кабуки, на представление сложно попасть, но оно того стоит. Еще одно интересное место – рыбный рынок, здесь продают свежайшую рыбу и морепродукты. Тут же находятся небольшие заведения, в которых все это можно попробовать. Нельзя не отметить замечательную японскую кухню, традиционный рис и морепродукты.

Чтобы увидеть Токио с высоты птичьего полета, нужно подняться на Токийскую телебашню в парке Сиба. К сожалению, из-за смога нам не удалось рассмотреть вулкан Фудзияма. Также мы посетили район электроники и анимэ – Акихабара, где увидели самые удивительные достижения японцев в области электроники. Много впечатлений осталось от посещения Национального центра искусств Токио. Это уникальное сооружение из стекла и бетона находится в районе Роппонги. Искусство японских художников сильно отличается от европейского творчества.

А теперь непосредственно о самом Конгрессе. В научно-практическом стоматологическом форуме принимали участие стоматологи из разных уголков земного шара, в основном, конечно, японские представители.

Для участников Конгресса президентом 9-го WEC профессором Hideaki Suda и президентом Эндодонтической ассоциации Японии (JEA) Akifumi Akamine была подготовлена насыщенная программа в современном здании Токийского международного форума. Российскую делегацию представили доктора из разных городов, члены эндодонтической секции Стоматологической ассоциации России (ESRDA), члены Европейской и Всемирной эндодонтических ассоциаций (ESE и IFEA): декан стоматологического факультета МГМСУ, зав. кафедрой терапевтической стоматологии и эндодонтии ФПДО, главный редактор журнала «Эндодонтия today», профессор Митронин А. В., сотрудники кафедры терапевтической стоматологии и эндодонтии ФПДО МГМСУ доцент Ржанов Е. А. и к.м.н. Беляева Т. С., сотрудник кафедры факультетской хирургической стоматологии и имплантологии МГМСУ, к.м.н. Вьючнов И. Н., врачи МГМСУ – Златанова А. И., Беляева М. С., сотрудники кафедры общей и эстетической стоматологии МГМСУ – Вощина Е. И., Мушинская Ю. А.; профессор, зав. кафедрой стоматологии ФУВ МОНИКИ Мамедова Л. А., профессор Подойникова М. Н., доцент Екимович О. И.; доцент кафедры терапевтической стоматологии НижГМА Толмачева С. М., доцент кафедры пропедевтической стоматологии НижГМА к.м.н. Вдовина Л. В.; доцент кафедры терапевтической стоматологии СГМУ к.м.н. Соболева Л. А., аспирант кафедры терапевтической стоматологии СГМУ Осадчева А. Ю.; доцент кафедры стоматологии СамМИ «Реавиз» Бурда А. Г.; руководители ООО «Клиническая стоматология» (г. Кинешма) Сироткин А. И., Сироткина А. Р.; врачи-стоматологи из г. Волжский Пономаренко Д. В. и г. Заинска Насыбуллина Л. Ф.

Научная программа Конгресса была представлена преконгрессом, лекционными днями, практическими мастер-классами и постерными докладами. Торжественная церемония открытия 9-го Конгресса IFEA состоялась 24 мая 2013 года. Началом мероприятия явились приветствия президента IFEA доктора Patrick

MEDICAL
consulting group

УВАЖАЕМЫЕ КОЛЛЕГИ! ДОБРО ПОЖАЛОВАТЬ НА СЕМИНАРЫ ПО ЭНДОДОНТИИ ДОКТОРА МИХАИЛА СОЛОМОНОВА!

Дата: 7-8 сентября
Город: Москва
Мероприятие: Теоретический семинар по эндодонтии №4
Тема: «Осложнения в эндодонтической практике»

Дата: 18 сентября
Город: Москва
Мероприятие: Мастер-класс по эндодонтии №1
Тема: «Первичная эндодонтия»

Дата: 19-20 октября
Город: Москва
Мероприятие: Теоретический семинар по эндодонтии №5
Тема: «Смежные области в эндодонтии»

Дата: 3-4 и 6 ноября
Город: Тель-Авив (Израиль)
Мероприятие: Выездной практический семинар по эндодонтии (3 дня)
Тема: «Оперативный микроскоп, эндоскоп и эргономия в эндодонтии и стоматологии»

Дата: 16-17 ноября
Город: Москва
Мероприятие: Теоретический семинар по эндодонтии №6
Тема: «Современная микробиология и ее клиническое приложение»

Дата: 12-13 декабря
Город: Москва
Мероприятие: Теоретический семинар по эндодонтии №7
Тема: «Травматология и каждодневная практика»

Дата: 14-15 декабря
Город: Москва
Мероприятие: Теоретический семинар по эндодонтии №9
Тема: «Update in Endodontics»

ПРИГЛАШАЕМ ВАС ПОСЕТИТЬ ТЕОРЕТИЧЕСКИЙ СЕМИНАР «ЭНДОДОНТИЯ №4. ОСЛОЖНЕНИЯ В ЭНДОДОНТИЧЕСКОЙ ПРАКТИКЕ», КОТОРЫЙ СОСТОИТСЯ 7-8 СЕНТЯБРЯ 2013 ГОДА.

В этом семинаре изложены интересные аспекты эмбриология и гистология зубов, апексификации и апексогенеза. Первый день рассчитан и на детских стоматологов. Второй лекционный день посвящен трещинам, расколам и вертикальным переломам корней. Аудитория слушателей — врачи, желающие более углубленно заниматься эндодонтией, терапевты и ортопеды.

1. Cracked Tooth Syndrome (трещины и расколы коронковой и корневой части зуба).
• Определение, этиология и патогенез.
• Классификация (Craze Lines – трещина, Fractured cusp – сломанный бугор, Cracked tooth – сломанный зуб, Split tooth – расколотый зуб).
• Клинические признаки.
• Диагностика.
• Методы лечения и прогноз.
• Рекомендации по предотвращению.

2. Вертикальный перелом корня (Vertical Root Fracture).
• Этиология и патогенез.
• Роль патологии в прогнозировании лечения.
• Клинические и рентгенологические признаки.
• Конусно-лучевые КТ и VRF.
• VRF и провал эндодонтического лечения.
Клинические рекомендации для эндодонтистов по снижению вероятности вертикальных переломов.
Биомеханика инструментальной обработки каналов.
Химическое воздействие на физическую структуру.
Механические аспекты латеральной компакции и вертикальной конденсации.
• Клинические рекомендации для ортопедов по снижению вероятности вертикальных переломов:
Проблематика «армирования».
Выбор каналов под анкерный штифт/вкладку.
Ортопедическая обработка каналов.
• Поэтапный процесс диагностики
(включая эксплоративную хирургию и первичное лечение).
• Современный подход к решению проблем.

3. Апексификация и апексогенез.
• Эмбриология и образование корня (понятие эпителиального тяжа хертвигса — HERS).
• Выбор процедуры: апексогенез или апексификация.
• Нюансы процедуры апексогенеза. Апексогенез и прямое покрытие пульпы.
• Апексификация в практике врача педодонта (детство) и терапевта-эндодонтиста.
• Варианты открытого апекса.
• Незавершенное развитие.
• Апикальные резорбции.
• Материаловедение: $Ca(OH)_2$, MTA, IRM, SuperEBA.
• От многоэтапных процедур к одновизитной технике.
• Биологическое обоснование.
• Техническое исполнение.
• Авторская методика выбора случая (не все так просто, как хотелось бы).
• Выбор методов лечения и их сравнительная характеристика у молодых и взрослых пациентов.
• Опасности и их предотвращения.
• Возможные реставрации.

4. Революционная техника реваскуляризации.
• Новости эмбриологии, как основа биотехнологических прорывов. Стволовые клетки апикальной папиллы.
• Реваскуляризация, как реальность клинической практики.
• Техника выполнения и разбор клинических примеров.
• Паста тримикс:
– состав
– принцип действия
– использование
– опасности в клинической практике.
• Наши возможности в ближайшем будущем.

ПОДРОБНУЮ ИНФОРМАЦИЮ О ПРОГРАММАХ СЕМИНАРОВ ВЫ СМОЖЕТЕ ПОЛУЧИТЬ В ООО «МЕДИКАЛКОНСАЛТИНГГРУПП»

Посетите наши страницы в

MEDICAL
consulting group
105066, г. Москва, улица Новорязанская, дом 38, строение 3
Телефон / факс: (495) 232-01-21 8 (910) 442-07-94;
http://www.medical-cg.ru info@medical-cg.ru

Современные аспекты профилактики и лечения хронического одонтогенного верхнечелюстного синусита

Фрагменты выступления доктора медицинских наук, профессора кафедры госпитальной хирургической стоматологии и ЧЛХ МГМСУ им. А.И. Евдокимова ***Шулакова В. В.*** *на XX Национальном конгрессе «Человек и лекарство – 2013» 18 апреля 2013 года.*

1. Воспалительные заболевания верхнечелюстных пазух составляют 5-12% от общего количества больных в структуре заболеваемости специализированных челюстно-лицевых стационаров.

2. Прогрессирование и хронизация заболевания связаны:
- с поздней обращаемостью;
- с диагностическими ошибками;
- с несвоевременной диагностикой;
- с ошибками планирования и проведенного лечения.

3. В результате могут возникать следующие осложнения (по данным литературы, они наблюдаются в 15-30% случаев):
- формирование ороантральных свищей;
- нарушение обоняния;
- парестезии;
- невропатии;
- нарушение носового дыхания;
- рецидивы.

4. Рабочая классификация:

I. Ороантральная перфорация «острая».

II. Ороантральный свищ.

III. Одонтогенный верхнечелюстной синусит.

5. По стадии воспалительной реакции:
- острый;
- подострый;
- хронический;
- хронический в стадии обострения.

6. Хронический одонтогенный верхнечелюстной синусит

6.1. Предрасполагающие факторы для развития хронического одонтогенного верхнечелюстного синусита:
- увеличение анатомического объема ВЧП, эволюционно обусловленного;
- наличие риногенных воспалительных очагов;
- наличие обструктивных изменений в полости носа и в ее придаточных пазухах;
- ятрогенные факторы.

6.2. Причины развития хронического одонтогенного верхнечелюстного синусита:
- наличие очагов хронической одонтогенной инфекции с непосредственным ее распространением в область нижних отделов верхнечелюстной пазухи;
- наличие очагов хронической одонтогенной инфекции, локализующихся в непосредственной близости от верхнечелюстной пазухи;
- перфорация клинически интактной верхнечелюстной пазухи;
- перфорация верхнечелюстной пазухи при наличии выраженного синусита.

6.3. Перфорация верхнечелюстных пазух в этиологии одонтогенного синусита занимает ведущее место – от 41,7% до 91,7%.

7. К возникновению перфорации предрасполагают анатомические условия, в том числе увеличение анатомического объема придаточных пазух носа, близость корней зубов, а также деструкция костной ткани при наличии хронических одонтогенных воспалительных очагов.

Материал подготовила Галина Масис

Регенерация пульпы – прикладные возможности

Публикуемый ниже материал тесно взаимосвязан с напечатанными издательством «Поли Медиа Пресс» статьями: «Новые горизонты эндодонтии – регенеративная эндодонтия» (газета «Стоматология Сегодня, №9 (99)/2010) и «Регенерация пульпы – прикладные возможности» (там же, №3 (123)/2013). Все три материала предоставлены нашей газете к.м.н. Ольгой Владимировной Соловьевой (Хьюстон, США).

Сегодня в стоматологии направление регенеративная эндодонтия – одно из наиболее наукоемких, перспективных, волнующих умы ученых, которые занимаются фундаментальными исследованиями ценнейшего биологического материала – стволовых клеток. Это направление определяет стремление специалистов к совершенствованию в тканевой биоинженерии, обеспечивающей успех лечения как в функциональном, так и в эстетическом плане.

С 24 по 26 марта 2013 года в Сан-Франциско (США) проходил симпозиум «Регенерация пульпы – прикладные возможности», организованный Международной ассоциацией по проведению исследований в области стоматологии (IADR), в частности – группой по изучению биологии пульпы и регенерации (PBRG). В течение трех дней специалисты обсуждали теоретические аспекты регенерации пульпы, а также возможность перехода от лабораторной теории к клинической практике. Цель этого сателлитного симпозиума заключалась в представлении и обсуждении последних достижений в области биологии дентальных стволовых клеток, стимуляции совместных новых исследовательских проектов, использовании новых знаний в разработке эффективных и безопасных стратегий для регенерации тканей зуба.

Необходимо отметить действительно эффективную работу всех участников встречи. Зарегистрировались около 100 специалистов из разных стран мира. Это оптимальное количество для эффективной работы, возможности общения между докладами, завязывания новых контактов. На сегодняшний день ведущими странами в этой области являются США, Япония, Великобритания, Германия, Австралия и Франция. К сожалению, ни одного докладчика и даже участника из России не было. Среди многочисленных докладов большой удачей для меня была возможность послушать выступления «звезд» регенеративной стоматологии – Сонгтао Ши (Songtao Shi, University of Southern California) и Стана Гронтоса (Professor Stan Gronthos, University of Adelaide, Австралия, Школа медицинских наук).

Пауло Монтейро
Португалия

ОБУЧАЮЩИЙ КУРС «Фотография в стоматологии» 13-14 СЕНТЯБРЯ 2013, Москва

практический курс 2 дня

01.04-31.07 – 20 000 руб.
01.08-10.09 – 25 000 руб.
кол-во курсантов – 30 человек

теоретический курс 1 день

01.04-31.07 – 10 000 руб.
01.08-10.09 – 12 000 руб.
оплата в день мероприятия – 15 000 руб.
(предварительная регистрация обязательна)

1 день – Теория

- Общие знания в фотографии (основы цифровой фотографии, выдержка, апертура, глубина поля, диафрагма, баланс белого, ISO, базовое оборудование для фотографии, линзы и вспышки, композиция и эстетика фотографии, макрофотография).
- Фотография в стоматологии (применение фотографии в стоматологии, выбор камеры, аксессуары, зеркала, ретракторы и контрасторы, техники и позиционирование в дентальной фотографии, композиция в дентальной фотографии, наиболее применимые настройки, использующиеся в дентальной фотографии).
- Фотография стоматологических материалов.
- Фотография для взаимодействия с зуботехнической лабораторией.
- Стандартная фотография лица.
- Фотография в моде и художественная фотография (аксессуары, софтбоксы), освещение, мобильная студия, техники, макияж).
- Результат и документальная информация об изображении.

2 день – Практика

- Практикум по макрофотографии.
- Практикум по фотографии стоматологических материалов.
- Манипуляции с дополнительным оборудованием для дентальной фотографии (ретракторы, двойные ретракторы, зеркала, контрасторы).
- Практикум по технике и позиционированию в дентальной фотографии.
- Практикум на фотомодели по стандартной съемке лица.
- Практикум по fashion фотографии и художественной фотографии с участием фотомодели и студийным оборудованием.

Эстетическая стоматология

STOMPROM

Регистрация: 8 800 200 61 31
(звонок по России бесплатный)
на сайте www.stomprom.ru
по e-mail: seminar@stomprom.ru

NSK ЭНДОДОНТИЧЕСКИЕ МОТОРЫ

ENDO-MATE TC2

- Интеллектуальная функция автореверса и функция звукового оповещения для более безопасных эндодонтических манипуляций.
- Миниатюрная головка позволяет проникать даже в наиболее труднодоступные зоны.
- Установка скорости, крутящего момента, передаточного отношения, режима автореверса.
- Беспроводной наконечник обеспечивает свободу движений.

АКЦИЯ
26 500 рублей

ENDO-MATE DT

- Тонкий наконечник. Вес 92 гр.
- Возможность регулировки необходимых для работы параметров: скорость, мощность, редукция.
- Работа с любой системой Ni-Ti файлов.
- Компактный блок управления.

АКЦИЯ
27 500 рублей

Срок проведения АКЦИИ: до 31 августа 2013 года.

Н.СЕЛЛА THE DENTAL COMPANY

Москва
Телефон / факс: +7 (495) 771-75-39
manager@nsella.ru, www.nsella.ru

Санкт-Петербург
Телефон / факс: +7 (812) 313-19-31
sp@nsella.ru, www.nsellaspb.ru

DENT GEOSOFT

- это профессиональное решение задач на всех этапах эндодонтического лечения

Диагностика (апекслокация)

- Гарантированная точность и стабильность измерений в любых средах;
- Миниатюрные габариты и малый вес;
- Апекслокатор VI поколения

NANOEST

Обработка и очистка системы каналов

- Прецизионный микромотор с редуктором фирмы «Faulhaber» (Швейцария);
- Возможность запоминания до 9 комбинаций скорости и крутящего момента;
- «Мягкий старт» при запуске микромотора;
- Функции «Автотвист» или «Автостоп» при достижении заданного крутящего момента;
Встроенный АПЕКСЛОКАТОР:
- 6 часов непрерывной работы без подзарядки аккумулятора;

EndoEst Motor Mini

Пломбирование (обтурация)

-Регулируемая температура: 100-300°С (шаг 20°С);
- Функция вибрации в режиме нагрева термоплаггера
-Функция активации ирригационного раствора

GuttaEst

Реставрация

- Регулируемая мощность: 200-1000 мВт/см2 ;
- Классический оптоволоконный стерилизуемый световод с возможностью вращения на 360°;
- ЖК-дисплей с отображением всех выбранных настроек;
- 3 режима полимеризации: «Нормальный», «Мягкий старт» и «Импульсный»;

ESTUS LED ALLADIN

Или

Эндодонтический комплекс-Все в одном

EndoESTassistant

LumiEST
Стоматологическое зеркало с подсветкой

www.geosoft.ru
Телефон: 8(495)6632211*147
129626, Москва,
3-я Мытищинская,
д.16, строение 14.
E-mail: mail@geosoft.ru