Endodontics

Эндодонтия today

03/2013

Влияние эмоционально-холодового стресса на сосудистый эндотелий пульпы резцов и слизистой оболочки полости рта крыс

Использование современных никель-титановых эндодонтических инструментов в учебном процессе на кафедре терапевтической стоматологии ОмГМА

Эффективность использования самоадаптирующихся файлов SAF по результатам лабораторных исследований

Изучение свойств материалов, используемых для лечения начальных форм пульпита (в стоматологии)

ISSN 1683-2981
9 771683 298008

DENT GEOSOFT

- это профессиональное решение задач на всех этапах эндодонтического лечения

Диагностика (апекслокация)

- Гарантированная точность и стабильность измерений в любых средах;
- Миниатюрные габариты и малый вес;
- Апекслокатор VI поколения

NANOEST

Обработка и очистка системы каналов

- Прецизионный микромотор с редуктором фирмы «Faulhaber» (Швейцария);
- Возможность запоминания до 9 комбинаций скорости и крутящего момента;
- «Мягкий старт» при запуске микромотора;
- Функции «Автотвист» или «Автостоп» при достижении заданного крутящего момента;
Встроенный АПЕКСЛОКАТОР:
- 6 часов непрерывной работы без подзарядки аккумулятора;

EndoEst Motor Mini

Пломбирование (обтурация)

-Регулируемая температура: 100-300°С (шаг 20°С);
- Функция вибрации в режиме нагрева термоплаггера
-Функция активации ирригационного раствора

GuttaEst

Реставрация

- Регулируемая мощность: 200-1000 мВт/см2 ;
- Классический оптоволоконный стерилизуемый световод с возможностью вращения на 360°;
- ЖК-дисплей с отображением всех выбранных настроек;
- 3 режима полимеризации: «Нормальный», «Мягкий старт» и «Импульсный»:

ESTUS LED ALLADIN

Или

Эндодонтический комплекс-Все в одном

www.geosoft.ru
Телефон: 8(495)6632211*147
129626, Москва,
3-я Мытищинская,
д.16, строение 14.
E-mail: mail@geosoft.ru

«Эндодонтия Today» № 3’2013

ISSN 1683-2981

Издается с 2001 года

«Endodontics Today»

Рецензируемый, рекомендованный ВАК
научно-практический журнал для стоматологов
Учредитель: издательство **«Поли Медиа Пресс»**
Электронная версия журнала «Эндодонтия Today»: **www.endodont.ru**
Подписной индекс 15626 (в объединенном каталоге «Пресса России-2013»)

ЖУРНАЛ ВКЛЮЧЕН В РОССИЙСКИЙ ИНДЕКС НАУЧНОГО ЦИТИРОВАНИЯ

Решением Высшей аттестационной комиссии (ВАК) Министерства образования и науки РФ журнал «Эндодонтия Today» включен в Перечень ведущих рецензируемых научных журналов и изданий, в которых должны быть опубликованы основные научные результаты диссертаций на соискание ученых степеней доктора и кандидата наук.

Главный редактор: **Митронин А.В.**,
д-р мед. наук, профессор, заслуженный врач РФ, зав. кафедрой кариесологии и эндодонтии, декан стоматологического факультета ГБОУ ВПО МГМСУ им. А.И. Евдокимова

Научный редактор: **Соловьев М.М.**
засл. деятель науки, д-р мед. наук, профессор, зав. кафедрой хирургической стоматологии СПбГМУ им. акад. Павлова

Редакционная коллегия:
Дмитриева Л.А., д-р мед. наук, профессор, зав. кафедрой пародонтологии ГБОУ ВПО МГМСУ им. А.И.Евдокимова
Соловьева А.М., д-р мед. наук, профессор зав. кафедрой стоматологии УНМЦ УДП РФ, главный советник по стоматологии Управления делами Президента РФ
Макеева И.М., д-р мед. наук, профессор, зав. кафедрой терапевтической стоматологии Первый МГМУ им. И.М. Сеченова
Зайратьянц О.В., д-р мед. наук, профессор, зав. кафедрой патологической анатомии ГБОУ ВПО МГМСУ им. А.И. Евдокимова
Царёв В.Н., д-р мед. наук, профессор, зав. кафедрой микробиологии, вирусологии, иммунологии ГБОУ ВПО МГМСУ им. А.И.Евдокимова
Орехова Л.Ю., д-р мед. наук, профессор, зав. кафедрой терапевтической стоматологии СПбГМУ им. акад. Павлова
Иванова Е.В., д-р мед. наук, профессор, кафедра терапевтической стоматологии ГОУ ДПО РМАПО
Петрикас А.Ж., д-р мед. наук, профессор, зав. кафедрой терапевтической стоматологии Тверской ГМА
Алямовский В.В., д-р мед. наук, профессор, зав. кафедрой стоматологии ИПО, руководитель Красноярского государственного Медицинского университета им. проф. В.Ф. Войно-Ясенецкого, института стоматологии — научно-образовательного центра инновационной стоматологии.

Международные редакторы:
Paul M.H. Dummer, BDS, MScD, PhD, профессор (Великобритания)
Karl Behr, DMD (Германия)
Alison J.E. Qualtrough, BChD, MSc, PhD, FDS, MRD, RCS (Ed), профессор (Великобритания)
Gunnar Bergenholtz, MSc, PhD, профессор (Швеция)
Catrin Ricci, DDS, PhD, профессор (Франция)
Moshonov J., профессор, зав. кафедрой эндодонтии факультета стоматологии Иерусалимского университета Хадасса (Израиль)
Скрипникова Т.П., д-р мед. наук, профессор, Украинская медицинская стоматологическая академия (Полтава, Украина)
Силин А. В., д-р мед. наук, профессор, зав. кафедрой общей стоматологии ГБОУ ВПО «Северо-Западный государственный медицинский университет им. И.И. Мечникова»

ИЗДАТЕЛЬСТВО: ООО «ПОЛИ МЕДИА ПРЕСС»

115230, Москва, а/я 332
Тел: (495)781-2830, 956-9370,
(499) 678-26-58,
8-903-969-0725
E-mail: dentoday@orc.ru
www.dentoday.ru

Директор: **Адинцова Наталья**
Коммерческий директор:
Адинцов Григорий
Ответственный секретарь:
Полилов Дмитрий
Распространение: **Матвеев Георгий**
Обозреватель: **Масис Галина**

Менеджеры по рекламе:
Блохина Юлия (Москва)
Позднеев Виктор (905) 251-6409
(Санкт-Петербург)
Дизайн и верстка: **Проненко Ольга**
Корректор: **Перфильева Екатерина**

Подписка: В России – каталог «Пресса России», подписной индекс 15626
В СНГ и за рубежом – Joint-Stock Company «MK-Periodica»,
ul. Giliarovskogo, 39, Moscow, 129110, Russia, tel.: +7 495 681-9137,
www.periodicals.ru, e-mail: info@periodicals.ru

СТАТЬИ, ПУБЛИКУЕМЫЕ В ЖУРНАЛЕ «ЭНДОДОНТИЯ TODAY», ПРОХОДЯТ РЕЦЕНЗИРОВАНИЕ.

За все данные в статьях и информацию по новым медицинским технологиям ответственность несут авторы публикаций и соответствующие медицинские учреждения. Все рекламируемые товары и услуги имеют необходимые лицензии и сертификаты, редакция не несет ответственности за достоверность информации, опубликованной в рекламе. Издание зарегистрировано в Государственном комитете Российской Федерации по печати.

Регистрационный номер:
ПИ №77-7390 от 19.02.01.

© «Эндодонтия Today», 2013
© «Поли Медиа Пресс», 2013

Все права авторов охраняются.
Перепечатка материалов без разрешения издателя не допускается.

Отпечатано в типографии ООО «Испо-Принт» (Москва)
Установочный тираж 2000 экз. Цена договорная.

Содержание/Table of comments

Оригинальное исследование
Влияние эмоционально-холодового стресса на сосудистый эндотелий пульпы резцов и слизистой оболочки полости рта крыс
А.В. Митронин, Т.П. Вавилова, И.Г. Островская, Ю.Г. Гаверова
Influence emotional-cold the stress on vascular endothelium of the pulp of cutters and oral mucous of rats
A.V. Mitronin, T.P. Vavilova, I.G. Ostrovskaya, Yu.G. Gaverova
3

В помощь практическому врачу
Использование современных никель-титановых эндодонтических инструментов в учебном процессе на кафедре терапевтической стоматологии ОмГМА
Л.М. Ломиашвили, Л.Ю. Золотова, Д.В. Погадаев, С.Г. Михайловский
The modern nickel-titanium endodontic instruments using in the educational process at the department of dentistry of the Omsk State Medical Academy
L.M. Lomiashvili, L.Yu. Zolotova, D.V. Pogadaev, S.G. Mikhaylovsky
8

Клинический раздел
Малоинвазивный метод удлинения коронковой части как альтернатива имплантации
М. Вейнрайт
Low-invasive method of lengthening the crown as an alternative to implants
M. Wainwright
12

Экспериментальное исследование
Структура надпульпарного дентина и функция пульпы при лечении начального и острого пульпитов
А.Г. Сирак, С.В. Сирак
Structure and function of dentine around pulp chamber in the treatment of early and acute pulpitis
A.G. Sirak, S.V. Sirak
15

Клинический раздел
Рациональные протоколы фармакотерапии одонтогенных синуситов
А. А. Харламов
19

Исследование
Возможности эффективной эрадикации микроорганизмов корневого канала посредством медикаментозной эндодонтической обработки
В.И. Самохина, М.Г. Чеснокова, В.Д. Ландинова, О.В. Мацкиева
The possibility of effective eradication of the microorganism root canal endodontic treatment by medication
V.I. Samokhina, M.G. Chesnokova, V.D. Landinova, O.V. Matskieva
22

Исследование
Роль очагов пародонтальной и периапикальной инфекции в возникновении одонтогенного верхнечелюстного синусита у людей различных возрастов
А.К. Иорданишвили, В.В. Никитенко
The role of periodontal lesions and periapical infection occurs odontogenic maxillary sinusitis in people of all ages
A.K. Iordanishvili, V.V. Nikitenko
30

В помощь практическому врачу
Мотивационное интервьюирование в практике врача-стоматолога
Н.Ю. Анисимова, С.А. Рабинович, Е.Н. Анисимова, Н.А. Сирота
Motivational interviewing in dental practice
N.Yu. Anisimova, S.A. Rabinovich, E.N. Anisimova, N.A. Sirota
33

Это интересно
Зубы, которые воспроизводят себя, избегая процедур в корневых каналах
Г. Масис
To avoid root canals, teeth that replace themselves
G. Masis
37

В помощь практическому врачу
Эффективность использования самоадаптирующихся файлов SAF по результатам лабораторных исследований
Л.А.Дмитриева, А.В. Митронин, Н.А. Собкина, Н.И. Помещикова
The effectiveness of using self-adjusting files (SAF) through the results of laboratory research
L.A. Dmitrieva, A.V. Mitronin, N.A. Sobkina, N.I. Pomeshchikova
39

Оригинальное исследование
Изучение свойств материалов, используемых для лечения начальных форм пульпита (в стоматологии)
Е.В. Иванова, Г.С. Шамхалов
Studying the properties of the materials used for the treatment of initial forms of pulpitis (in dentistry)
E.V. Ivanova, G.S. Shamkhalov
43

В помощь практическому врачу
Аспирация при внутрикостных, интралигаментарных и интрасептальных дентальных инъекциях
А.Ж. Петрикас, Д.В. Медведев
Aspiration of intraossrous, intralingualary and intraseptal dental injections
A. Zh. Petrikas, D.V. Medvedev
49

В помощь практическому врачу
Степень механической эффективности очистки корневых каналов различными группами антисептических средств
Л.Ю. Орехова, В.Ю. Крылова, П.С. Майоров, А.С. Щурева
Mechanical efficiency of root canals cleansing using different groups of antiseptic agents
L.Yu. Orekhova, V.Yu. Krylova, P.S. Mayorov, A.S. Shchureva
54

Исследование
Результаты иммунологического исследования при использовании современных технологий в комплексном лечении хронического апикального периодонтита
К.Т. Овсепян
The results of the immunological studies using modern technology in the treatment of chronic apical periodontitis
K.T. Ovsepyan
57

Клинический раздел
Эндодонтическое лечение хронического апикального деструктивного периодонтита после резекции верхушки корня зуба в анамнезе
А.П. Сорокин, Л.П. Герасимова, Э.Р. Латыпова
Endodontic treatment of destructive chronic apical periodontitis after apicectomy in the medical history
A.P. Sorokin, L.P. Gerasimova, E.R. Latypova
63

Событие
Международная академия эндодонтии и ее встречи
66

Исследование
Индивидуальная гигиена полости рта и микроскопическая оценка структуры щетинок зубных щеток при их ежедневном использовании
Н.Г. Рубцова, С.В. Сирак, А.Г. Сирак
Individual oral hygiene and microscopic assessment of the structure bristle toothbrushes in their daily use
N.G. Rubtsova, S.V. Sirak, A.G. Sirak
68

Влияние эмоционально-холодового стресса на сосудистый эндотелий пульпы резцов и слизистой оболочки полости рта крыс

А.В. МИТРОНИН*, д.м.н., проф., зав. кафедрой
Т.П. ВАВИЛОВА**, д.м.н., проф., зав. кафедрой
И.Г. ОСТРОВСКАЯ**, асс.
Ю.Г. ГАВЕРОВА**, к.б.н., доц.
*Кафедра терапевтической стоматологии и эндодонтии ФПДО
**Кафедра биологической химии
Московский государственный медико-стоматологический университет им. А.И. Евдокимова

Influence emotional-cold the stress on vascular endothelium of the pulp of cutters and oral mucous of rats

A.V. MITRONIN, T.P. VAVILOVA, I.G. OSTROVSKAYA, Yu.G. GAVEROVA

Резюме: **В настоящей работе изучалась реакция клеток эндотелия сосудов пульпы резцов и слизистой оболочки щеки крыс на фоне эмоционально-холодового стресса. Результаты исследования показали, что эмоционально-холодовой стресс, которому подвергался весь организм крыс, оказывал наиболее активное воздействие на клетки эндотелия сосудов и лейкоцитарную реакцию на четвертый день опыта. К 30 дню эксперимента клетки сосудистого русла в пульпе и слизистой оболочки полости рта крыс истощались, что отражалось на количестве эндотелина-1. В эти сроки лейкоцитарная активность в сосудах пульпы резцов крыс оставалась повышенной, а в слизистой оболочке полости рта крыс достигала значений контрольной группы.**
Ключевые слова: **эмоционально-холодовой стресс, опытные крысы, пульпа резцов, слизистая оболочка полости рта, эндотелин-1, α-дефензины.**

Abstract: **In the real work reaction of cages an endothelium of vessels of a pulp of cutters and a mucous membrane of a cheek of rats against emotional-cold the stress was studied. Results of research showed that emotional-cold the stress to which all organism of rats was exposed, made the most active impact on cages an endothelium of vessels and leukocyte reaction for the 4th day of experience. By 30th day of experiment of a cage of the vascular course in a pulp and a mucous membrane of an oral cavity of rats were exhausted that was reflected in quantity endotelina-1. In these terms leukocyte activity in vessels of a pulp of cutters of rats remained raised, and in a mucous membrane of an oral cavity of rats reached values of control group.**
Key words: **emotional-cold the stress, skilled rats, pulp of cutters, mucous membrane of an oral cavity, endotelin-1, α-defensins.**

Большинство стоматологов в своей практике уделяют особое внимание стрессорным воздействиям, которые на сегодняшний день играют центральную роль в патогенезе заболеваний тканей полости рта. Клинические наблюдения за людьми, работающими в экстремальных условиях или определенных зонах риска, показали, что кариозные и некариозные поражения зубов, деструктивные изменения в тканях пародонта, грибковые поражения слизистой оболочки полости рта, злокачественные опухоли головы и шеи и другие патологии встречаются у них в два раза чаще по сравнению с людьми, работающими в обычных условиях [1, 5, 11-13, 17].

Установлено, что острые стрессорные стимулы влияют на устойчивость к болезням путем одновременной активации всех сигналов, исходящих из центральной нервной системы, что осуществляется сетью сложных ответов эндокринной и иммунной систем [15]. При длительном воздействии стресс может вызывать метаболические изменения в макроорганизме, что приводит к нарушению структуры и функции клеток [11, 14, 15].

Действие стресс-факторов на ткани полости рта исследователи чаще связывают с изменениями количественного и качественного состава белков смешанной слюны, что способствует, по их мнению, деминерализации твердых тканей зубов и повреждению слизистой оболочки [6, 7, 10]. Однако эти причины могут быть связаны как с угнетением защитных свойств слюны, так и с функциональным состоянием сосудистого русла, обеспечивающего трофику клеток и тканей.

ЦЕЛЬ ИССЛЕДОВАНИЯ

Изучение реакцию клеток эндотелия сосудов пульпы резцов и слизистой оболочки полости рта крыс на фоне эмоционально-холодового стресса различной продолжительности.

STOMPROM.RU

ИНТЕРНЕТ-МАГАЗИН

стоматологического оборудования и материалов

Профессиональная защита глаз и лица:

- Защитные очки для врача-стоматолога и пациента Hogies (Австралия)

Апекслокаторы:

- MedicNRG XFR – автоматическая точность, эргономика использования
- MedicNRG Blue – визуальный контроль на мониторе (технология Bluetooth)
- MedicNRG Rider – совместимость с эндонаконечниками

Клиническое и домашнее отбеливание:

- Кабинетное (офисное) отбеливание зубов Opalescence BOOST PF
- Домашнее отбеливание Opalescence PF,Oh 10-15-20%, Treswhite Supreme
- Профессиональная система отбеливания BOYOND Polus
- Домашняя система отбеливания e-Bright

Шинирование зубов – система Ribbond (США)

Профессиональная гигиена и профилактика – R.O.C.S. (Россия)



ULTRADENT PRODUCTS, INC.

Opalescence®
tooth whitening systems

Москва: 8 916 374 6157
Санкт Петербург: 8 905 251 6409
www.stomprom.ru, e-mail: sale@stomprom.ru

Использование современных никель-титановых эндодонтических инструментов в учебном процессе на кафедре терапевтической стоматологии ОмГМА

Л.М. ЛОМИАШВИЛИ, д.м.н., доц., декан стомат. ф-та
Л.Ю. ЗОЛОТОВА, доц.
Д.В. ПОГАДАЕВ, асс.
С.Г. МИХАЙЛОВСКИЙ, асс.
ГБОУ ВПО Омская государственная медицинская академия Минздрава России

The modern nickel-titanium endodontic instruments using in the educational process at the department of dentistry of the Omsk State Medical Academy

L.M. LOMIASHVILI, L.Yu. ZOLOTOVA, D.V. POGADAEV, S.G. MIKHAYLOVSKY

Резюме: **Современная эндодонтия требует, чтобы студенты не только осваивали теоретические знания, но и имели хорошие мануальные навыки и аналитические способности при решении различных проблем на практике. В помощь для формирования знаний, умений и навыков у обучающихся в работе с корневыми каналами коллектив кафедры терапевтической стоматологии ОмГМА принял приглашение к сотрудничеству с компанией FKG Dentaire S.A. Результат сотрудничества – приобретение ординаторами и студентами старших курсов эндодонтического мастерства в работе с ротационными NiTi-файлами RaCe. При обучении студентов и ординаторов работе с ротационными NiTi-файлами делался акцент на количественный контроль используемого инструмента в каналах. FKG предлагает чрезвычайно простой и в то же время надежный способ учета количества использования инструмента SMD (Safety Memo Disk).**
Ключевые слова: **эндодонтия, ротационные NiTi-инструменты, стоматология терапевтическая, преподавание, студенты.**

Abstract: **The students are to be good not only in the theoretical knowledge but also have good manual and analytical skills to solve various problems in practice according to the modern endodontics. The dentistry department staff of the Omsk State Medical Academy has accepted an invitation to cooperation with the company FKG Dentaire S.A. in order to support the students' knowledge and skills in working with the root canals. The result is the acquisition of endodontic skills by the graduate and postgraduate students in working with rotary NiTi files of RaCe. When teaching students to work with rotary NiTi files, emphasis was made on quantitative control of using a too used in the root canals. FKG offers an extremely simple and yet reliable method of accounting of the use of tools SMD (Safety Memo Disk).**
Key words: **endodontics, rotary NiTi instruments, therapeutic dentistry, teaching, students.**

Качество стоматологической помощи является основным требованием к работе стоматолога. Статистика показывает, что процент неудач и осложнений эндодонтического лечения в России пока не снижается [3]. Современная эндодонтия требует, чтобы студенты не только осваивали теоретические знания, но и имели хорошие мануальные навыки и аналитические способности при решении различных проблем на практике. Для достижения цели при изучении раздела «Эндодонтия» преподавателями нашей кафедры используется проблемно-ориентированный подход, что позволяет формировать у студентов соответствующие уровни компетенции, помогает им самостоятельно составлять план эндодонтического лечения, предвидеть, профилактировать и решать проблемы, возникающие на этапах диагностики и лечения. Помимо этого в обучении необходимо применение современного оборудования и технологий. Для решения вопросов, проблем в эндодонтии предлагается достаточное количество методик, технических средств, позволяющих улучшить качество оказываемой помощи [1]. Для того чтобы идти в ногу со временем, студент и врач-стоматолог должны обладать способностью оценивать потенциальные возможности каждого нового материала и метода лечения [2].

Для формирования знаний, умений и навыков у обучающихся в работе с корневыми каналами коллектив кафедры терапевтической стоматологии ОмГМА с радостью принял приглашение к сотрудничеству с компанией FKG Dentaire S.A., которая любезно предлагает эндодонтический инструментарий RaCe. Он изготавливается в горо-

Малоинвазивный метод удлинения коронковой части как альтернатива имплантации[1]

М. ВЕЙНРАЙТ, стоматолог-имплантолог*, проф. по ультразвуковой хирургии**,
*Клиника Dentalspecialists, г. Дюссельдорф, Германия, **Севильский университет, г. Севилья, Испания

Low-invasive method of lengthening the crown as an alternative to implants

M. WAINWRIGHT

Резюме: **Появление современных материалов для терапевтической стоматологии существенно расширило возможности клиницистов по проведению реставраций сильно разрушенных зубов. В работе представлен клинический случай восстановления коронковой части разрушенного зуба. После пломбирования корневых каналов термафилами было проведено хирургическое удлинение коронковой части зуба. Затем зуб был восстановлен с помощью стекловолоконного штифта, зафиксированного на цемент двойного отверждения, и впоследствии покрыт коронкой из безметалловой керамики. В случаях фрактуры клинической коронки зуба хирургическое удлинение коронковой части и реставрация зуба с использованием системы post-and-core является хорошей альтернативой протезированию на имплантатах при условии отсутствия болевого синдрома, подвижности зуба в пределах нормы и возможности проведения качественного эндодонтического лечения.**
Ключевые слова: **реставрации зубов, фрактура клинической коронки зуба, стекловолоконный штифт, хирургическое удлинение коронки зуба, восстановление зуба на штифте.**

Abstract: **The emergence of modern materials for therapeutic dentistry significantly increased the possibility of clinicians to conduct restoration of severely damaged teeth. We present a clinical case of recovery of the damaged tooth crown. After the root canal obturation by thermafills a surgical lengthening of the tooth crown was conducted. Then the tooth was restored with the help of fiberglass post fixed on the dual-curing cement and subsequently covered with all-ceramic crown. In cases of fracture of the clinical crown of the tooth crown lengthening surgery and restoration of the tooth with the use of «post-and-core» system is a good alternative to prosthetics on implants in cases of absence of the pain, tooth mobility within the normal range and the possibility of providing high-quality endodontic treatment.**
Key words: **restoration of teeth, fracture of the clinical crown of a tooth, fiber-glass post, surgical lengthening of the crown of the tooth, the restoration of a tooth with the post.**

Фрактура коронки в большинстве случаев заставляет клиницистов сделать выбор в пользу лечения, основанного на дентальной имплантации, а не на сохранении зуба. Участники конгрессов по имплантологии в своих докладах зачастую представляют такие впечатляющие результаты имплантации во фронтальном отделе после удаления зубов по поводу фрактуры коронки, что у слушателей возникает впечатление, что в подобной ситуации имплантация – единственный разумный выход. Данный клинический случай демонстрирует простой и малоинвазивный метод успешного сохранения зуба.

Мужчина 66 лет обратился с жалобами на фрактуру верхнего латерального резца слева (зуб 2.2). Откол коронки произошел на уровне десневого края, при обследовании наблюдалось точечное вскрытие пульпарной камеры. Тест на жизнеспособность пульпы зуба показал слабоположительный результат. Жалоб на боль пациент не предъявлял. Подвижность зуба была в пределах нормы. По результатам осмотра и анализа прицельной рентгенограммы (рис. 1) пациенту были предложены возможные варианты лечения. Двумя годами ранее соседние зубы 2.1 и 2.3 были восстановлены цельнокерамическими коронками. Предложенные пациенту варианты изготовления несъемного мостовидного протеза или хирургическое лечение с немедленной установкой имплантата после экстракции корня были им отвергнуты. В итоге, обоюдным выбором лечащего врача и пациента стало сохранение зуба консервативным путем.

Пациента проинформировали о том, что сохранить зуб и изготовить искусственную коронку можно только после качественной обработки корневого канала, восстановления биологической ширины и при отсутствии симптомов воспаления. При невозможности соблюдения этих условий единственным решением станет удаление зуба и установка имплантата.

Протокол лечения

После обсуждения всех за и против было проведено эндодонтическое лечение зуба 2.2 под местной анестезией. Прохождение корневого канала осложнилось его частичной облитерацией. Канал был расширен до размера ISO 20 и подготовлен к обтурации. Дальнейшее расширение канала было нецелесообразно из-за малого диаметра корня и высокого риска фрактуры в процессе раскрытия под штифт или под действием латеральной нагрузки.

В то же посещение канал был запломбирован термопластичным материалом (Thermafil®; Dentsply DeTrey, Германия) с герметиком Sealapex™ (SybronEndo, Германия) (рис. 2). Контрольная рентгенограмма показала, что канал запломбирован идеально (рис. 3).

Удлинение коронковой части было проведено четыре недели спустя. Как и все операции в нашей кли-

[1] Статья опубликована в журнале Roots №4/2011.

Структура надпульпарного дентина и функция пульпы при лечении начального и острого пульпитов

С.В. СИРАК, д.м.н., проф., зав. кафедрой
А.Г. СИРАК, к.м.н., доц.
Кафедра стоматологии ГБОУ ВПО «Ставропольский государственный медицинский университет Минздрава России»

Structure and function of dentine around pulp chamber in the treatment of early and acute pulpitis

A.G. SIRAK, S.V. SIRAK

А.Г. СИРАК

С.В. СИРАК

Резюме: **В работе представлены результаты экспериментального исследования морфофункциональных и структурных преобразований в надпульпарном дентине и пульпе при использовании комбинированных лекарственных паст для лечения начального и острого пульпитов. Экспериментальное исследование выполнено на восьми беспородных собаках в возрасте от двух до шести лет. В эксперимент включены 57 зубов: 12 клыков, 45 премоляров и моляров. Весь объем материала распределен на пять серий опытов. Установлено, что при использовании разработанных комбинированных лекарственных паст отмечена быстрая реструктуризация надпульпарных слоев дентина и купирование воспалительной реакции, нормализация основных компонентов пульпы и значительная активизация дентиногенетической функции пульпы.**
Ключевые слова: **начальный пульпит, острый пульпит, надпульпарный дентин, биологический метод, дентиногенетическая функция пульпы.**

Abstract: **The paper presents the results of an experimental study of morphological, functional and structural changes in the dentine around pulp chamber and in the pulp using combinations of pastes for treatment of early and acute pulpitis. An experimental study was performed on eight mongrel dogs aged 2 to 6 years. The experiment included 57 teeth: 12 canines, 45 premolars and molars. The entire volume of material was distributed on five series of experiments. It was found that the use of combination of developed medical pastes showed marked rapid restructuring the layers of dentine around pulp chamber and relief of the inflammatory reaction, the normalization of the main components of the pulp and significant increase in dentine genesis function of pulp.**
Key words: **early pulpitis, acute pulpitis, dentine around pulp chamber, biological, medical treatment, dentine genesis function of pulp.**

Введение

Своевременное и эффективное лечение начального пульпита, с целью восстановления структуры измененного надпульпарного дентина и функции пульпы, предупреждает развитие таких заболеваний как хронический пульпит и периодонтит в ближайшие, и в отдаленные сроки. Существующие композиции лекарственных прокладочных материалов применяются либо для купирования начальных форм воспаления в пульпе, либо для реминерализации дентина, и только часть из них способна многофакторно воздействовать как на структуру дентина, так и на компоненты пульпы [1-4].

Выводы

1. Выполненное комплексное клиническое исследование позволило установить, что при использовании гидроокиси кальция и стеклоиономерного цемента пульпа зуба претерпевает значительные изменения структуры микрососудов и иннервации, при этом толщина клеточного слоя пульпы и удельный объем клеточных элементов снижается соответственно в 2,4 и 2,1 раза.

2. Применение Dycal в качестве лечебной прокладки усиливает первично развившиеся деструктивные изменения в основных компонентах пульпы, что приводит к вялотекущему процессу репаративного дентиногенеза.

3. Использование стеклоиономерного цемента CemBase оказывает умеренное стабилизирующее действие на структуру надпульпарного дентина, нормализацию морфо-функциональных характеристик, что обеспечивает умеренную динамику формирования репаративного дентина.

4. Морфологическая оценка применения разработанных комбинированных лекарственных паст продемонстрировала быструю реструктуризацию надпульпарных слоев дентина, купирование воспалительной реакции в сроки 7-14 суток, нормализацию основных компонентов пульпы и значительную активизацию дентиногенетической функции пульпы.

Поступила 13.07.2013

Координаты для связи с авторами:
355000, Ставрополь, ул. Мира, д. 310
ГБОУ ВПО «Ставропольский государственный медицинский университет МЗ РФ»
Кафедра стоматологии

СПИСОК ИСПОЛЬЗОВАННОЙ ЛИТЕРАТУРЫ

1. Бойков М. И. Экспериментальное исследование влияния пломбировочных материалов на пульпу зубов при устранении дефекта корня зуба // Кремлевская медицина. 2010. №1. С. 6-11.

Bojkov M. I. Eksperimental'noe issledovanie vlijanija plombirovochnyh materialov na pul'pu zubov pri ustranenii defekta kornja zuba // Kremlevskaja medicina. 2010. №1. S. 6-11.

2. Сирак С. В., Сирак А. Г., Копылова И. А., Бирагова А. К. Изучение морфологических изменений в пульпе зубов экспериментальных животных при лечении глубокого кариеса и острого очагового пульпита // Медицинский вестник Северного Кавказа. 2011. Т. 23. №3. С. 29-33.

Sirak S. V., Sirak A. G., Kopylova I. A., Biragova A. K. Izuchenie morfologicheskih izmenenij v pul'pe zubov eksperimental'nyh zhivotnyh pri lechenii glubokogo kariesa i ostrogo ochagovogo pul'pita // Medicinskij vestnik Severnogo Kavkaza. 2011. T. 23. №3. S. 29-33.

3. Сирак А. Г., Сирак С. В. Динамика репаративного дентиногенеза после лечения глубокого кариеса и острого очагового пульпита разработанной поликомпонентной лечебной пастой // Фундаментальные исследования. 2013. №5 (часть 2). С. 384-388.

Sirak A. G., Sirak S. V. Dinamika reparativnogo dentinogeneza posle lechenija glubokogo kariesa i ostrogo ochagovogo pul'pita razrabotannoj polikomponentnoj lechebnoj pastoj // Fundamental'nye issledovanija. 2013. №5 (chast' 2). S. 384-388.

4. Сирак С. В., Шаповалова И. А., Копылова И. А. Осложнения, возникающие на этапе пломбирования корневых каналов зубов, их прогнозирование и профилактика // Эндодонтия today. 2009. №1. С. 23-25.

Sirak S. V., Shapovalova I. A., Kopylova I. A. Oslozhnenija, voznikajushchie na etape plombirovanija kornevyh kanalov zubov, ih prognozirovanie i profilaktika // Endodontija today. 2009. №1. S. 23-25.

5. Сирак А. Г., Сирак С. В. Морфофункциональные изменения в пульпе зубов экспериментальных животных при лечении глубокого кариеса и острого очагового пульпита с использованием разработанных лекарственных композиций // Современные проблемы науки и образования. 2013. №2. (Электронный журнал). – URL: www.science-education.ru/108-8715.

Sirak A. G., Sirak S. V. Morfofunkcional'nye izmenenija v pul'pe zubov eksperimental'nyh zhivotnyh pri lechenii glubokogo kariesa i ostrogo ochagovogo pul'pita s ispol'zovaniem razrabotannyh lekarstvennyh kompozicij // Sovremennye problemy nauki i obrazovanija. 2013. №2. (Elektronnyj zhurnal). – URL: www.science-education.ru/108-8715.

6. Сирак С. В., Зекерьяева М. В. Изучение противовоспалительных и регенераторных свойств стоматологического геля на основе растительных компонентов, глюкозамина гидрохлорида и димексида в эксперименте // Пародонтология. 2010. №1. С. 46-50.

Sirak S. V., Zeker'jaeva M. V. Izuchenie protivovospalitel'nyh i regeneratornyh svojstv stomatologicheskogo gelja na osnove rastitel'nyh komponentov, gljukozamina gidrohlorida i dimeksida v eksperimente // Parodontologija. 2010. №1. S. 46-50.

7. Tstmeda Y., Hayakava T., Yamamoto H. Histopathalogical study of direct pulp capping with adhesive resins // Br J Oral Maxillofac Surg. 2008. Vol. 36. P. 429-433.

8. Wagner I. R. A clinical and histological case study using resorbable hydroxylapatite for repair of ossesus defects prior to endosseous implant // Aurgery J.Oral implantol. 2009. №15 (3). P. 186-192.

9. Пат. 2452461 Российская Федерация, МПК7 A 61 B 17/00, A 61 K 31/165. Комбинированная лекарственная паста для консервативного лечения острого очагового пульпита / С. В. Сирак, А. Г. Сирак; заявитель и патентообладатель Ставрополь, Сирак С. В., Гос. мед. академия. №2011113293 (019677) ; заявл. 06.04.2011; опубл. 10.06.2012, Бюл. № 10.

Pat. 2452461 Rossijskaja Federacija, MPK7 A 61 B 17/00, A 61 K 31/165. Kombinirovannaja lekarstvennaja pasta dlja konservativnogo lechenija ostrogo ochagovogo pul'pita / S. V. Sirak, A. G. Sirak; zajavitel' i patentoobladatel' Stavropol', Sirak S. V., Gos. med. akademija. №2011113293 (019677); zajavl. 06.04.2011 ; opubl. 10.06.2012, Bjul. № 10.

10. Пат. 2452462 Российская Федерация, МПК7 A 61 B 17/00, A 61 K 31/165. Комбинированная лекарственная паста для лечения глубокого кариеса зубов / С. В. Сирак, А. Г. Сирак ; заявитель и патентообладатель Ставрополь, Сирак С. В., Гос. мед. академия. №2011113381 (019769); заявл. 06.04.2011; опубл. 10.06.2012, Бюл. №10.

Pat. 2452462 Rossijskaja Federacija, MPK7 A 61 B 17/00, A 61 K 31/165. Kombinirovannaja lekarstvennaja pasta dlja lechenija glubokogo kariesa zubov / S. V. Sirak, A. G. Sirak ; zajavitel' i patentoobladatel' Stavropol', Sirak S. V., Gos. med. akademija. №2011113381 (019769); zajavl. 06.04.2011; opubl. 10.06.2012, Bjul. №10.

Рациональные протоколы фармакотерапии одонтогенных синуситов

Фрагменты выступления кандидата медицинских наук, кафедра факультетской хирургической стоматологии и имплантологии МГМСУ им. А.И. Евдокимова ***Харламова Артема Андреевича*** *на Преэндодонтическом конгрессе 4 апреля 2013 года.*

1. Синусит является часто встречающимся заболеванием, имеющим серьезные медицинские, социальные и экономические последствия. По современным данным, от 5% до 15% пациентов трудоспособного возраста страдают той или иной формой

Возможности эффективной эрадикации микроорганизмов корневого канала посредством медикаментозной эндодонтической обработки

В.И. САМОХИНА*, к.м.н., асс.
М.Г. ЧЕСНОКОВА**, д.м.н., проф.
В.Д. ЛАНДИНОВА***, д.м.н., проф.
О.В. МАЦКИЕВА* к.м.н., асс.
*Кафедра детской стоматологии
**Кафедра микробиологии, вирусологии и иммунологии
ГБОУ ВПО «Омская государственная медицинская академия МЗСР России»
***Кафедра стоматологии детского возраста ГБОУ ДПО РМАПО (Москва)

The possibility of effective eradication of the microorganism root canal endodontic treatment by medication

V.I. SAMOKHINA, M.G. CHESNOKOVA, V.D. LANDINOVA, O.V. MATSKIEVA

Резюме: **Эндодонтическая подготовка постоянных зубов с незаконченным формированием корня является трудоемким процессом, что определяется рядом анатомических особенностей, характерных для данного периода развития. В связи с чем, целью исследования явилась оценка эффективности воздействия наиболее часто используемых антисептических средств в отношении микробиоценоза корневых каналов постоянных зубов с незаконченным формированием корней при хроническом апикальном периодонтите у детей. Была проведена сравнительная характеристика эффективности эндодонтических антисептических средств, наиболее часто применяемых на детском стоматологическом приеме с целью санации системы корневых каналов постоянных зубов с незаконченным формированием корней: «Мирамистин», 2% биглюконат хлоргексидин, «Эндотин» (Septodont) и «Белодез» («ВладМиВа»).**
Установлены положительные изменения в картине видового бактериального состава после медикаментозной обработки корневых каналов.
Ключевые слова: **микрофлора, видовой состав, дети, постоянные зубы с незаконченным формированием корней, хронический апикальный периодонтит.**

Abstract: **Endodontic preparation of permanent teeth with incomplete root formation is a time consuming process, which is determined by a number of anatomical features characteristic of this period of development. In this connection, the purpose of the study was to evaluate the performance impact of the most commonly used antiseptics against microbiota of root canals in permanent teeth with incomplete root formation in chronic apical periodontitis in children. Was a comparative characteristic of the efficacy of endodontic antiseptics, the most commonly used at the Junior dental examination used to reorganize the system of root canals in permanent teeth with incomplete root formation, «Miramistin», 2% chlorhexidine bigluconate, «Endotin» («Septodont») and «Belodez» («VladMiVa»). The positive changes in the species composition of the picture after the drug treatment of root canals.**
Key words: **microflora, species composition, children, permanent teeth with incomplete root formation, chronic apical periodontitis.**

ВВЕДЕНИЕ

Лечение пациентов с хроническим периодонтитом постоянных зубов на стадии незаконченного формирования корней представляет большую сложность даже для опытного врача и нередко сопровождается осложнениями [6]. Эндодонтическая подготовка постоянных зубов с незаконченным формированием корня является трудоемким процессом. Это определяется анатомическими особенностями, характерными для данного периода, а именно: параллельностью стенок корневого канала, значительной шириной корневого канала, низкой прочностью и малой толщиной стенок корневого канала, наличием значительного слоя низкоминерализованного инфицированного предентита на стенках корневого канала, отсутствием физиологического верхушечного сужения канала, воронкообразным расширением канала у верхушки и малой длиной сформированной части корня [7]. При лечении боль-

Мотивационное интервьюирование в практике врача-стоматолога

Н.Ю. АНИСИМОВА*, асп.
С.А. РАБИНОВИЧ*, д.м.н., проф., зав. кафедрой
Е.Н. АНИСИМОВА*, к.м.н., доцент
Н.А. СИРОТА**, д.п.н., проф.
*Кафедра обезболивания в стоматологии
**Кафедра клинической психологии
МГМСУ им. А.И. Евдокимова

Motivational interviewing in dental practice

N.Yu. ANISIMOVA, S.A. RABINOVICH, E.N. ANISIMOVA, N.A. SIROTA

Резюме: **По данным литературы, около 5% взрослого населения испытывают чрезвычайный страх перед стоматологическим вмешательством, 20-30% испытывают сильный или умеренный страх. Визит к стоматологу для таких пациентов является психоэмоциональным стрессом. Впервые в амбулаторной стоматологической практике показана эффективность применения метода мотивационного интервьюирования (МИ) с целью снижения страха, волнения и тревожности пациентов. 224 человека (мужчины и женщины в возрасте от 18 до 57 лет) проходили тестирование по шкале Спилбергера-Ханина (ситуативная тревожность) и Шварцера, Ромека, Ерусалема (самоэффективность). Также проводили оценку изменений их функциональных показателей (АД, ЧСС, ЧД) до и после вмешательства. Использование мотивационного интервьюирования позволяет повысить безопасность стоматологических вмешательств, а познавание страхов и ожиданий пациента помогает избежать конфликтных ситуаций.**
Ключевые слова: **психоэмоциональное напряжение пациентов перед приемом, стоматофобия, мотивационное интервьюирование, ситуативная тревожность, функциональные показатели, безопасность вмешательства.**

Abstract: **According to the literature about 5% of the adult population experiencing extreme fear of dental treatment, 20-30% experience severe or moderate fear. A visit to the dentist for these patients is the psychoemotional stress. For the first time in outpatient dental practice, the efficiency of application of motivational interviewing (MI) to reduce fear, excitement and anxiety of patients was applied. 224 people (men and women aged 18 to 57 years) were tested on the scale of the Spielberger-Hanin (situational anxiety) and Schwarzer, Romek, Erusalema (self-efficacy). Assessed for changes in their functional parameters (blood pressure, heart rate, breathing rate) before and after the intervention. The use of motivational interviewing increases the safety of dental procedures, and cognition fears and expectations of the patient helps to avoid conflict situations.**
Key words: **patient's psycho-emotional pressure before dental treatment, fear of dental treatment, motivational interviewing, situational uneasiness, functional indicators, safety of dental intervention.**

Психология сегодня позволяет решать множество вопросов, связанных с взаимоотношениями людей во всем мире. Ее законы одновременно и так просты, и так многоформны, что иногда кажется – не ты владеешь ее навыками, а она тобой.

На стоматологическом приеме формируется модель взаимоотношений врача с пациентом, у которой есть множество особенностей [1, 2]: чаще всего пациент испытывает волнение, напряжение перед вмешательством [3, 5, 15]; ему необходимо довериться врачу, его рукам, мыслям, а также соблюдать приверженность стоматологическому лечению в дальнейшем. Не стоит также забывать, что любая система строится не на одном ките – врач тоже участвует в терапевтическом альянсе – тратит свои силы, эмоции, время [7, 8]. Исход практически всегда один – не знакомые друг другу люди начинают общую работу, а вот результаты разнятся [9].

Важно отметить, что для успешных взаимоотношений с пациентом врачу вне зависимости от его характера и типа темперамента [11, 12] следует придерживаться нескольких правил мотивационного интервьюирования [20, 21]. Ранее данный способ использовался при лечении больных, страдающих алкоголизмом и наркоманией [16-18, 21, 22], позднее стал применяться при ведении кардиологических больных в послеоперационном периоде [25]. Ведущей особенностью данного способа является то, что для пациента нет четких указаний: «Делайте так и никогда не делайте по-другому». При существующих четких правилах человеку всегда хочется их нарушать [16, 20, 24], а в случае предоставления помощи стоматологическим пациентам, когда итоги работы видны сразу и стоят довольно дорого, несоблюдение некоторых рекомендаций врача может привести к конфликтной ситуации [19, 23].

Другой причиной применения способа мотивационного интервьюирования в амбулаторной практике врача-стоматолога стал тот факт, что большинство заболеваний в челюстно-лицевой области сопровождаются болезненными ощущениями. Нервно-психическое напряжение и страх на приеме у врача-стоматолога испытывают от 49% [15] до 84% [3] больных. Проведенные исследования свидетельствуют, что около 5% взросло-

Зубы, которые воспроизводят себя, избегая процедур в корневых каналах. To avoid root canals, teeth that replace themselves

Версия статьи с этим заголовком появилась 2 июля 2013 года в The Wall Street Journal.

По мнению ученых, придет день, когда благодаря способности восстановления зубной ткани и успехам, достигнутым в лечении разрушенных зубов, можно будет ожидать их восстановления, избегая болезненных процедур в корневых каналах. На вопросы журналиста отвечали Ширли Ван (Shirley Wang) – научный репортер The Wall Street Journal's London office (она пишет о проблемах здоровья, научных новостях и передовых исследованиях в медицине; ее колонка In the Lab выходит каждый вторник в The Wall Street Journal) и профессор Стоматологического колледжа Бэйлора, доктор биомедицинских наук Рена Д'Сузи (Rena D'Souza). Доктор Рена Д'Сузи – бывший президент Американской ассоциации зубных исследований.

После успешного проведения исследовательских работ ученые делают прогнозы, связанные с возрождением/регенерацией разрушенных зубов. Они надеются, что им удастся восстанавливать зубную ткань и при этом избегать болезненных стоматологических процедур. Несколько недавних исследований, проведенных на животных, продемонстрировали, что процедуры, вовлекающие зубные стволовые клетки, могут способствовать повторному выращиванию критической витальной зубной ткани, известной как пульпа. Лечение, которое побуждает организм повторно выращивать свои собственные ткани и органы, широко известно как регенеративная медицина. У профессионального сообщества есть существенный интерес к вопросу о том, как помогать людям с разрушениями зубов и с болезнями, приводящими к потере зубов.

По данным статистики, в США половина детей имеют, по крайней мере, одну полость к тому времени, когда им исполняется 15 лет. Четверть взрослого населения к 65 годам теряют все свои зубы, согласно данным Центров по контролю и профилактике заболеваний (Centers for Disease Control, CDC). По этим же сведениям, приблизительно $108 млрд были потрачены на зубные услуги в 2010 году, включая избирательную заботу о карманах. Приблизительное число корневых каналов, ежегодно обследуемых специалистами Американской стоматологической ассоциацией, – 15,1 млн.

В данной статье д-р Рена Д'Сузи поделилась своими представлениями о масштабе проблемы, ее актуальности и той ситуации, которую характеризует сегодняшний и перспективные этапы решения исследователями проблемы возрождения зубов после разрушения.

По мнению д-ра Рены Д'Сузи, разрушение зуба возникает, когда бактерии или инфекции сокрушают естественный репарационный процесс в зубе. Если причины не уменьшены или не устранены, повреждение может продолжаться. Если это разрушает твердую наружную эмаль и проникает вглубь канала в зубе, инфекция в конечном счете может убить мягкую ткань пульпы, вызвав потребность удаления инфицированной ткани в корневом канале или удаление зуба.

Пульпа обладает тест-признаками для обнаружения патологии, включающими реакцию на высокую температуру, холод и давление. Пульпа содержит стволовые клетки – недифференцированные клетки, способные превращаться в специализированные, восстанавливающие зубную ткань. Исследования направлены на то, чтобы «уговорить» стволовые клетки регенерировать пульпу.

Каков же взгляд ученых на стратегию возрождения зуба путем регенерации тканей зуба?

Ученые надеются регенерировать ткани зуба, разрушенные пульпитом или воспалением, в соответствии со следующим алгоритмом:

Исследователь удаляет инфицированную пульпу с помощью дриля, увеличивая вход в пульповую камеру.

Исследователь заполняет канал пульповыми стволовыми клетками и молекулами для стимуляции роста.

СК и протеиновые комбинации побуждают рост пульповых клеток, кровеносных сосудов и нервов.

Новая пульпа регенерируется в центре зуба, предоставляя возможность докторам управлять будущими инфекциями.

1. Процесс находится все еще на его ранних стадиях, но если он станет успешным, это могло бы означать сокращение или даже устранение потребности в болезненных манипуляциях в корневых каналах и в удалении зуба.

2. Исследователи из Южной Кореи и Японии в США и Великобритании продолжают работать над проблемой, как, используя стволовые клетки, инициировать регенерацию пульпы.

3. В то время как большая часть работы, проведенная в лаборатории, и ранние работы над животными, включая собак, обещают это, пока что имеется лишь несколько сообщений об экспериментах с людьми.

4. В чем же суть проблемы?

— Процедура в корневом канале включает очистку от инфицированной и мертвой ткани, дезинфекцию

Таблица 1. *Статистика по разрушенным зубам в США, % (Mike Sudal, The Wall Street Journal, 20 июня 2013 г.)*

Дети в возрасте от 2 до 5 лет	Молодые люди в возрасте от 12-15 лет	Молодые люди в возрасте от 12 до 19 лет в семьях с низким экономическим доходом	Взрослое население с прогрессирующим воспалением десен	Взрослое население старше 65 лет, потерявшие все другие зубы
25	50	67	4-12	25

Эффективность использования самоадаптирующихся файлов SAF по результатам лабораторных исследований

Л.А. ДМИТРИЕВА, д.м.н., проф., зав.кафедрой
А.В. МИТРОНИН, д.м.н., проф.
Н.А. СОБКИНА, асп.
Н.И. ПОМЕЩИКОВА, асп.
Кафедра терапевтической стоматологии ФПДО
Московский государственный медико-стоматологический университет им. А.И. Евдокимова

The effectiveness of using self-adjusting files (SAF) through the results of laboratory research

L.A. DMITRIEVA, A.V. MITRONIN, N.A. SOBKINA, N.I. POMESHCHIKOVA

Резюме: **Основная задача эндодонтического лечения – очистка и дезинфекция корневого канала зуба. Сегодня на стоматологическом рынке представлено множество инструментов для очистки и механической обработки корневого канала зуба. Сложная анатомия корневого канала зуба может рассматриваться как одна из проблем в инфекционном контроле во время обработки корневых каналов. Кроме того, независимо от выбранного инструмента, после обработки в каналах могут быть оставлены неочищенные участки. Это продиктовало необходимость разработки новых файлов, способных при введении в корневой канал постепенно радиально расширяться и создавать легкое постоянное давление по всему периметру стенок канала, не изменяя его форму. Недавнее исследование микрокомпьютерной томографии показало, что процент площади корневых каналов, обработанных системой САФ, больше процента площади, обработанной с помощью популярных вращающихся файловых систем.**
Ключевые слова: **самоадаптирующийся файл (САФ), никель-титановый файл, микрокомпьютерная томография, С-образный канал, корневой канал зуба.**

Abstract: **A primary aim of root canal treatment is to completely clean and shape the root canal system. Various instruments are available for endodontic instrumentation. Although rotary systems do prepare many canals without major procedural errors, they do not address canal types with long-oval or flat cross sections. A newly developed self-adjusting file (SAF) was designed to address the shortcomings of traditional rotary files by adjusting itself to the canal cross section.**
Latest research with microcomputer tomography demonstrates that the affected area of a root canal operated through SAF shows that majority of the area was operated with the help of a popular nickel-titanium rotary system.
Key words: **self-adjusting file (SAF), nikel-titanium file, microcomputer tomography, C-shaped canal, root canal.**

Об эндодонтии написано много книг и научных трактатов. История эндодонтии – это долгий путь от эмпирических знаний до научного подхода XX столетия. Компьютерный XXI век внес в эндодонтию технические новшества, которые уже сегодня стали необходимостью: применение цифрового радиовизиографа, операционного микроскопа, апекс-локатора. Все эти новые достижения еще и еще раз доказывают, что не только эндодонтия, но и стоматология в целом тесно связана с иммунологией, биологией, цитологией, инженерией.

Детальное знание морфологии зубов и окружающих их структур необходимо для успеха в любом направлении стоматологии. Эти знания играют особенно заметную роль в эндодонтии, где неполное понимание параметров сложных систем корневых каналов является постоянно присутствующим фактором риска [1]. Осведомленность стоматолога о размере и форме пульпарной камеры на разных этапах формирования зуба существенно влияет на успешный исход терапевтического и эндодонтического лечения. К сожалению, препарирование корневых каналов чрезвычайно осложняется большим разнообразием их анатомии и относительной ограниченностью визуализации этой анатомии при помощи рентгенограмм [2].

Для визуализации костных структур используют несколько методов: панорамная рентгенография, прицельная рентгенография, компьютерная томография (КТ), конусно-лучевая компьютерная томография (КЛКТ), компьютерная микротомография (микро-КТ).

Основное преимущество прицельной и панорамной рентгенографии заключается в экономичности, простоте и распространенности этого метода при диагностике патологии зубов, челюстей и прилегающих структур. Однако этот метод не позволяет с достаточной точностью судить о структуре и форме стенок корневой полости [3].

Недостаток традиционной рентгенографии заключается в наложении прилегающих анатомических образований, что затрудняет визуализацию структур корневой системы зуба [4].

Изучение свойств материалов, используемых для лечения начальных форм пульпита (в стоматологии)

Е.В. ИВАНОВА, д.м.н., доцент, проф.
Г.С. ШАМХАЛОВ, асп.
Кафедра терапевтической стоматологии
ГБОУ ДПО «РМАПО Минздрава России», Москва

Studying the properties of the materials used for the treatment of initial forms of pulpitis (in dentistry)

E.V. IVANOVA, G.S. SHAMKHALOV

Резюме: **В последнее десятилетие большое внимание уделяется регенерации тканей пульпы. Арсенал лекарственных препаратов для лечения воспаления пульпы широк и многообразен, однако частота обращаемости больных с пульпитом в стоматологические учреждения остается высокой и достигает 30% от общего количества обращений. Несовершенство биологических методов лечения инициального пульпита, а также частота осложнений кариеса диктуют необходимость поиска новых средств и совершенствования известных способов терапии. Целью нашего исследования было изучение антимикробной активности, генотоксических и цитотоксических свойств цементов «Биодентин» (Septodont, Франция), «Рутдент» (TehnoDent, Россия) и адгезива «Футурабонд HP» (VoCo, Германия), используемых для лечения глубокого кариозного поражения дентина и начальных форм пульпита, для научного обоснования выбора материала, обладающего наибольшей биосовместимостью с тканями пульпы.**
Ключевые слова: **начальный пульпит, глубокий кариес, биосовместимость стоматологических материалов, антимикробная активность, лабораторное исследование.**

Abstract: **In the last decade, much attention is given to regeneration of pulp tissue. Arsenal of drugs for the treatment of inflammation of the pulp is wide and varied, however, the frequency of receiving the patients with pulpitis in dental clinics remains high, reaching 30% of the total number of visits. The imperfection of biological treatments an initial pulpit, and the rate of caries complications dictate the need for new facilities and improving the known methods of therapy. The aim of our study was to investigate the antimicrobial activity of genotoxic and cytotoxic properties of cements «Biodentin» (Septodont, France), «Rutdent» (TehnoDent, Russia) and the adhesive «Futurabond NR» (VoCo, Germany) used for the treatment of deep dentine caries and early forms of pulpitis, for scientific justification of the choice of material, which has the highest biocompatibility with the tissues of the pulp.**
Key words: **initial pulpitis, deep caries, biocompatibility of dental materials, antimicrobial activity, a laboratory study.**

Сохранение жизнеспособности пульпы предусматривает применение лечебных прокладок, нормализующих структуру и функцию пульпы при ее воспалении. Арсенал лекарственных препаратов для лечения воспаления пульпы широк и многообразен. Несмотря на это, актуальным остается поиск лечебных материалов, которые могут полноценно восстанавливать функции пульпы и одновременно увеличивать толщину надпульпарного дентина [1,2, 5, 7].

Для лечения инициального пульпита проводится множество исследований минерал триоксид агрегата. «Биодентин» (Septodont, Франция) можно определить как усовершенствованный минералтриоксидагрегат, который не разрушает клетки пульпы, стимулирует формирование третичного дентина, может использоваться как для защиты пульпы, так и в качестве временной пломбы [4, 9-11]. Определенный интерес представляет отечественный аналог «Рутдент» (TehnoDent, Россия), материал обладает бактерицидными свойствами и стимулирует образование вторичного дентина при лечении кариеса [3]. Из адгезивных систем хорошие результаты получены при использовании бондинговой системы «Футурабонд HP» (VoCo, Германия). Данные многолетних клинических испытаний продемонстрировали чрезвычайно высокие показатели силы сцепления, которые сопоставимы с таковыми при использовании техники тотального травления [6, 8, 12]. Как бонд, не требующий предварительного травления, он экономит время и удобен для пациентов.

ЦЕЛЬ ИССЛЕДОВАНИЯ

Изучение антимикробной активности, генотоксических и цитотоксических свойств цементов «Биодентин», «Рутдент» и адгезива «Футурабонд HP» для научного обоснования выбора материала, обладающего наибольшей биосовместимостью с тканями пульпы.

МАТЕРИАЛЫ И МЕТОДЫ ИССЛЕДОВАНИЯ

Исследование антимикробной активности проводили в условиях микробиологической лаборатории. Прове-

PRO-Endo

немецкий эндодонтический инструмент - лучший в своем сегменте

Новая **усовершенствованная версия известного инструмента**

New!

- **Улучшенный сплав стали с однородной структурой**

  New!

  Характеристики сплава улучшены на 18%, благодаря чему инструмент имеет максимальное сопротивление излому, превосходную гибкость, упругость и высокую режущую способность

- **«Золотое сечение» - новые размеры 12,5 и 17,5**

  New!

  Введение дополнительных размеров, позволяющих максимально безопасно и эффективно расширить канал

- **Нережущий кончик**

  Позволяет безопасно направлять инструмент вдоль канала, возможность перфорации сведена к минимуму

- **Предустановленные силиконовые стопперы**

  Высокая точность фиксирования глубины препарирования

- **Удобная маркировка**

  Маркировка типа инструмента и ISO размера на ручке

VDW® ENDODONTIC SYNERGY

Хотите больше информации?

Группа Компаний "Фармгеоком"
115201, Москва, Каширский пр., д. 23, стр. 1
Тел.: +7 (495) 411-53-43; Web-site: www.pharmgeocom.ru
E-mail: info@pharmgeocom.ru

PHARM GEOCOM

Аспирация при внутрикостных, интралигаментарных и интрасептальных дентальных инъекциях

А.Ж. ПЕТРИКАС, д.м.н., проф., зав. кафедрой
Д.В. МЕДВЕДЕВ, к.м.н., доц.
Кафедра терапевтической стоматологии
ГБОУ ВПО Тверская ГМА Минздрава России

Aspiration of intraossrous, intralingualary and intraseptal dental injections

A.Zh. PETRIKAS, D.V. MEDVEDEV

Резюме: **Спонгиозные (внутрикостные, интралигаментарные и интрасептальные) инъекции являются внутрикостными и, следовательно, сосудистыми. Работа посвящена характеру положительной аспирации, которая ранее не исследовалась при этих видах местной анестезии. Частота положительных аспираций при спонгиозных анестезиях составила 90% и соответствовала такой же величине клинического «успеха». Несколько большая частота этих показателей наблюдалась при ИЛА, что было обусловлено несколькими вколами на обезболивание одного зуба. Решающим фактором успешности и характером аспирации является анатомическое состояние межзубной перегородки, ее ячеистость.**
Ключевые слова: **сосудистые анестезии, аспирация, спонгиозные инъекции, внутрикостные инъекции, интралигаментарные инъекции, интрасептальные инъекции.**

Abstract: **Spongy (intraosseous, intralingualary and intraseptal) are intraosseous injection and, therefore, vascular. This paper is about the nature of positive aspiration, which has not previously been studied in these kinds of local anesthesia. The frequency of positive aspirations in spongy anesthetics was 90% and corresponded to the same value of the clinical «success». A little higher frequency of these parameters was observed at the ILA, which was due to several puncture on a single tooth anesthesia. The decisive factor in the success and the nature of aspiration is an anatomical condition of the interdental septum, its cellularity.**
Key words: **vascular anesthesia, aspiration, spongy injection, intraosseous injection, intralingualary injection, intraseptal injection.**

Введение

Положительная аспирация, появление крови в шпице при оттягивании поршня – это инъекция в сосуд; положительная аспирация – это случайность и ошибка; избегайте положительной аспирации. Таковы принципы классической инъекции в мягкие ткани [1-3].

Частота положительных аспираций при традиционных анестетических инъекциях исследована многими, особенно американскими авторами в 1960-е годы (табл. 1) и в нашем системном обзоре [4]. Интерес к аспирации возник, когда обнаружилось, что картриджными шприцами, разработанными еще в 1920 году и получившими популярность в дентистрии, проводить ее невозможно. Только в 1970-е годы эта конструктивная ошибка была исправлена. Картриджные шприцы усложнились активными и/или пассивными аспирационными приспособлениями. Jastak и Yagiella в 1981 году [5] суммировал накопившиеся данные.

Вопрос об аспирации при спонгиозных анестезиях никогда не вставал. Malamed в своих многочисленных руководствах по местной анестезии вынужден в методическом плане на него отвечать. Его указания о нулевой частоте повторены в других руководствах [6, 7]. Нулевая частота позитивной аспирация обусловлена предположением, что все спонгиозные инъекции представляют вариант инфильтрационной или проводниковой анестезий, работающих на диффузном принципе распространения растворов. Мы доказываем их васкулярную природу [8-10].

Изучение нами аспирационного теста при внутрикостной, интралигаментарной и интрасептальной инъекциях являются пионерскими исследованиями [13-17].

ЦЕЛИ ИССЛЕДОВАНИЯ

1). Определить частоту и качество положительной аспирации при разных спонгиозных инъекциях. 2). Оценить уровень болевой чувствительности анестезируемых зубов в тех случаях, когда аспирационный тест был либо положительным, либо отрицательным.

МЕТОД ИССЛЕДОВАНИЯ

Предполагается проведение системного анализа работ, объединенных близкими задачами и методами их реше-

Таблица 1. **Частота положительных аспираций при разных дентальных инъекциях, %**

Авторы, год	Инфильтрационная	Мандибулярная	Внутрикостная	Интралигаментарная	Интрасептальная
Jastak,Yagiela [5]	1,9%	11,1	–	–	–
Malamed [11,12]	0,7-5,0	10-15	0	0	0

Степень механической эффективности очистки корневых каналов различными группами антисептических средств

Л.Ю. ОРЕХОВА, д.м.н., проф., зав. кафедрой
В.Ю. КРЫЛОВА, к.м.н., асс.
П.С. МАЙОРОВ, студ.
А.С. ЩУРЕВА, студ.
Кафедра терапевтической стоматологии СПбГМУ им. акад. И.П. Павлова

Mechanical efficiency of root canals cleansing using different groups of antiseptic agents

L.Yu. OREKHOVA, V.Yu. KRYLOVA, P.S. MAYOROV, A.S. SHCHUREVA

Резюме: **Приведены результаты сравнительного анализа степени очистки корневых каналов различными группами антисептических препаратов. Для исследования использовались 50 шлифов удаленных зубов, предварительно обработанных протейперами, 17% раствором ЭДТА и исследуемым ирригационным раствором. Изучение проводилось под электронным микроскопом. Выявлено, что несмотря на достаточно сильные антисептические препараты, используемые в эндодонтии, полной очистки корневого канала добиться не удается. Очищающая способность ирригационной жидкости повышается при воздействии на нее вибрационными методами, в нашем случае – ультразвуковым воздействием.**
Ключевые слова: **корневой канал, медикаментозная и механическая обработка корневого канала, антисептические препараты, ирригационные растворы, ультразвук.**

Abstract: **The essay demonstrates the results of comparative analysis showing the extent of cleansing of root canals using different groups of antiseptics. 50 metallographic sections of extracted teeth pre-treated with ProTapers, with 17% ethylene diamide tetraacetate solution and the investigated irrigations solution were used for research. The research was made using the electronic microscope. It was revealed that despite the use of relatively strong antiseptic preparations used in endodontics, no complete cleansing of the root canal was attained. The cleansing capacity of the irrigation fluid increases upon being treated with vibration methods, in this case – ultrasound treatment.**
Key words: **root canal, medical and mechanical treatment of root canal, antiseptic preparations, irrigation solutions, ultrasound.**

Введение

Система корневого канала имеет очень сложную морфологию, которая характеризуется наличием боковых канальцев и анастомозов. Такую сложную систему нельзя очистить только механическим способом. Поэтому необходимо параллельно с механической обработкой проводить и медикаментозную очистку корневого канала [3].

Существует большое количество разнообразных препаратов для ирригации корневого канала, однако большинство ирригационных растворов не удовлетворяют всем требованиям, предъявляемым эндодонтистами [4, 1]. Кроме того, медикаментозно-инструментальная обработка корневого канала не во всех случаях позволяет полноценно очистить систему корневого канала [2].

Поэтому в настоящее время прибегают к дополнительным способам обработки корневого канала, таким как звуковая, ультразвуковая и другим методам [4].

ЦЕЛЬ ИССЛЕДОВАНИЯ

Сравнить очищающие свойства различных групп антисептических препаратов, используемых для ирригации корневых каналов.

МАТЕРИАЛ И МЕТОДЫ ИССЛЕДОВАНИЯ

Сравнивалась степень очистки корневого канала различными группами ирригирующих растворов (3% раствора гипохлорита натрия, 2% раствора хлоргексидина, 1:5000 фурацилина, 3% перекиси водорода). В ходе работы применялись шлифы корневых каналов удаленных зубов, предварительно обработанных механически с помощью вращающихся никель-титановых инструментов (протейперов) и медикаментозно: 17% раствором ЭДТА и исследуемым антисептическим раствором. Экспозиция ирригационной жидкости в корневом канале составляла 25-30 мин. Изучение шлифов проводилось с помощью электронного микроскопа.

РЕЗУЛЬТАТЫ ИССЛЕДОВАНИЯ И ИХ ОБСУЖДЕНИЕ

В ходе исследования значительных различий в степени очистки корневого канала различными группами антисептических препаратов выявлено не было. Однако степень очистки значительно повышалась при активации ирригирующего раствора. Так, при ультразвуковой обработке степень очистки корневого канала ирригирующим раствором повышалась. Смазанный слой удалялся в большей степени, и дентинные канальцы раскрывались в большем объеме.

Результаты иммунологического исследования при использовании современных технологий в комплексном лечении хронического апикального периодонтита

К.Т. ОВСЕПЯН, асп.
Кафедра факультетской терапевтической стоматологии
МГМСУ им. А.И. Евдокимова

The results of the immunological studies using modern technology in the treatment of chronic apical periodontitis

K.T. OVSEPYAN

Резюме: **Работа посвящена оценке эффективности применения апекс-фореза при лечении хронического апикального периодонтита. Изучено влияние апекс-фореза на иммунный ответ зубодесневого сегмента, определены сроки регенерации костной ткани в очагах деструкции. В результате иммунологического исследования установлено, что эффективность влияния метода апекс-фореза реализовывалась в перераспределении структуры иммунокомпетентных клеток, увеличении числа нейтрофилов и лимфоцитов. Наблюдалось повышение активности фагоцитоза, функциональной активности эритроцитов и нейтрофилов. Предложенная методика позволяет уменьшить количество осложнений и неблагоприятных исходов, увеличить процент положительных результатов, сократить сроки лечения.**
Ключевые слова: **апикальная гранулема, периапикальный абсцесс, апекс-форез, показатели иммунитета, регенерация костной ткани.**

Abstract: **The work is devoted to the evaluation of the effectiveness of apex-phoresis in the treatment of chronic apical periodontitis. The influence of apex-phoresis on the immune response periodontal segment is studied, terms of bone regeneration in areas of destruction are defined. As a result of immunological research it was found that the efficiency of the method of apex-phoresis was implemented in the redistribution of the structure of immune cells, increase in the number of neutrophils and lymphocytes. The increased phagocytosis activity, functional activity of neutrophils and erythrocytes was observed. The proposed method can reduce the quantity of complications and adverse outcomes, increase the percentage of positive results and shorten the time of treatment.**
Key words: **apical granuloma, periapical abscess, apex-phoresis, indicators of immunity, bone regeneration.**

Совершенствование эндодонтического лечения зубов остается актуальной проблемой современной стоматологии. Несмотря на успехи современной эндодонтии, проблема лечения хронических периодонтитов в течение последних лет сохраняется актуальной [1, 2, 8, 12]. Клиницисты по-прежнему направляют значительные усилия на поиск и применение различных антисептических препаратов для эндодонтической обработки при периодонтите [3-5, 9]. Деструктивные очаги воспаления тканей в области верхушек корней зубов способны понижать неспецифическую резистентность, нарушать иммунологический статус организма и способствовать формированию соматической и очаговообусловленной патологии [6, 7, 10, 11]. Роль физиотерапевтических методов лечения осложнений кариеса не достаточно изучена с учетом иммунологических технологий мониторинга комплексной терапии заболеваний, сопровождающихся деструктивными изменениями при хронических апикальных периодонтитах.

ЦЕЛЬ ИССЛЕДОВАНИЯ

Повышение эффективности лечения хронического апикального периодонтита в зубах с помощью применения апекс-фореза. Оценка регенерации костной ткани в очагах деструкции, а также влияние апекс-фореза на иммунный ответ зубодесневого сегмента.

МАТЕРИАЛ И МЕТОДЫ ИССЛЕДОВАНИЯ

Был обследован 101 пациент с различными формами апикального периодонтита. Пациенты проходили лечение в клиническом отделении кафедры.

Все больные были произвольно разделены на две группы: основную и контрольную. Пациентам основной группы проводили лечение периодонтита с использованием метода апекс-фореза, а пациенты контрольной группы лечились методом депофореза.

С целью диагностики и контроля за эффективностью лечения выполнялось рентгенологическое исследование: до начала лечения, во время лечения, после

Эндодонтическое лечение хронического апикального деструктивного периодонтита после резекции верхушки корня зуба в анамнезе

А.П. СОРОКИН*, асп.
Л.П. ГЕРАСИМОВА*, д.м.н., проф., зав. кафедрой
Э.Р. ЛАТЫПОВА**, врач стоматолог-терапевт, зав. лечебно-хирургическим отделением
*Кафедра терапевтической стоматологии с курсом ИПО ГБОУ ВПО БГМУ Минздрава России, г. Уфа
** МБУЗ Стоматологическая поликлиника №1, г. Уфа

Endodontic treatment of destructive chronic apical periodontitis after apicectomy in the medical history

A.P. SOROKIN, L.P. GERASIMOVA, E.R. LATYPOVA

А.П. СОРОКИН

Л.П. ГЕРАСИМОВА

Э.Р. ЛАТЫПОВА

Резюме: **Описана методика повторного эндодонтического лечения хронического апикального деструктивного периодонтита после резекции верхушки корня зуба. Были пролечены 20 человек, в возрасте 25-35 лет с диагнозом «хронический апикальный деструктивный периодонтит». Все пациенты имели в анамнезе оперативное вмешательство – резекция верхушки корня зуба. На клиническом примере показана эффективность предложенной методики. Для лечения использовался препарат «Биоимплант» совместно с гелем «Коллапан».**
Ключевые слова: **хронический апикальный деструктивный периодонтит, эндодонтическое лечение, резекция верхушки корня зуба, распломбирование корневого канала, оптическая плотность, рентгенологический контроль, динамическое наблюдение.**

Abstract: **The article describes the methods of repeated endodontic treatment of destructive chronic apical periodontitis after apicectomy. 20 patients aged 25 - 35 years with a diagnosis of chronic apical destructive periodontitis were treated. All patients had a history of surgical apicectomy. A clinical example proves the efficiency of the proposed technique. The drug of «Bioimplant» together with the gel of «Collapan» were used in the treatment.**
Key words: **destructive chronic apical periodontitis, endodontic treatment, apicectomy, unsealing of the root canal, optical density, radiological control, follow-up monitoring.**

Длительное воспаление верхушечного периодонта является наиболее частой причиной потери зубов и формирования очагов одонтогенной инфекции, что связано с большой распространенностью данного заболевания, сложностью и трудоемкостью врачебных манипуляций, большим числом осложнений [1].

Несмотря на высокий уровень материально-технической оснащенности в стоматологии, пациенты с различными формами периодонтита составляют 30-40% от общего числа обратившихся в клинику. Среди хронических форм периодонтита преобладают деструктивные формы (гранулематозный, гранулирующий, кистогранулемы, радикуклярные кисты) [1, 2].

В последнее время предложено большое количество методик и материалов для лечения деструктивных форм хронического периодонтита, однако до сих пор эта задача остается до конца не решенной.

Существуют различные методики терапевтического и хирургического лечения деструктивных форм периодонтита.

Из хирургических известны:

– резекция верхушки корня зуба, цистэктомия, цистотомия;

Рис. 7. *Контрольная RVG Зуба 1.2. Через два года*

цесс восстановления костной ткани в очаге деструкции отмечался через месяц после начала лечения, оптическая плотность костной ткани в очаге деструкции увеличилась в полтора раза. Оптическая денситометрия через год после начала лечения (рис. 5) выявила восстановление оптической плотности (124-135) в месте прежнего костного дефекта, а увеличение вольтажа до 180 связано с плотностью пломбировочного материала, находящегося в апикальной области, где и осуществлялось измерение.

Выводы

Наши исследования показали, что предложенная методика эффективна и может быть рекомендована при повторном эндодонтическом лечении хронического апикального деструктивного периодонтита после резекции верхушки корня зуба. Использование методики позволяет значительно повысить эффективность эндодонтической терапии, что будет способствовать сохранению зуба.

Поступила 20.09.2013

Координаты для связи с авторами:
450000, г. Уфа, ул. Ленина, д. 3
ГБОУ ВПО БГМУ Минздрава России
Кафедра терапевтической стоматологии с курсом ИПО

СПИСОК ИСПОЛЬЗОВАННОЙ ЛИТЕРАТУРЫ

1. Журочко Е. И. Комплексный метод оценки состояния околоверхушечных тканей зуба при хроническом верхушечном периодонтите // Эндодонтия today. 2008. №2. С. 27-31.

Zhurochko E. I. Kompleksnyj metod ocenki sostojanija okoloverhushechnyh tkanej zuba pri hronicheskom verhushechnom periodontite // Endodontija today. 2008. №2. S. 27-31.

2. Буляков Р. Т., Саляхова Г. А., Гуляева О. А., Чемикосова Т. С. Консервативное лечение деструктивных форм периодонтитов и радикулярных кист. – Уфа, 2005. – С. 4-22.

Buljakov R. T., Saljahova G. A., Guljaeva O. A., Chemikosova T. S. Konservativnoe lechenie destruktivnyh form periodontitov i radikuljarnyh kist. – Ufa, 2005. – S. 4-22.

3. Безруков В. М., Григорьянц Л. А., Рабухина Е. А. Амбулаторная хирургическая стоматология. Современные методы: Рук-во для врачей, 2-е изд., стер. – М.: Медицинское информационное агентство, 2004. – 108 с.

Bezrukov V. M., Grigor'janc L. A., Rabuhina E. A. Ambulatornaja hirurgicheskaja stomatologija. Sovremennye metody: Ruk-vo dlja vrachej, 2-e izd., ster. – M.: Medicinskoe informacionnoe agentstvo, 2004. – 108 s.

4. Митронин А. В., Робустова Т. Г., Максимовский Ю. М., Лебедев К. А. Клинико-иммунологическая характеристика деструктивных форм хронического периодонтита // Российский стоматологический журнал. 2005. № 1. С. 29-34.

Mitronin A. V., Robustova T. G., Maksimovskij Ju. M., Lebedev K. A. Kliniko-immunologicheskaja harakteristika destruktivnyh form hronicheskogo periodontita // Rossijskij stomatologicheskij zhurnal. 2005. № 1. S. 29-34.

5. Балин В. Н., Иорданишвили А. К. Операция резекции верхушки корня зуба. Оценка результатов через 5 лет // Клиническая имплантология и стоматология. Международный научно-практический журнал. Электронное представительство, электронная версия журнала. – URL: http://www.orthodont.spb.ru/stomvest/implant/article17.shtml.

Balin V. N., Iordanishvili A. K. Operacija rezekcii verhushki kornja zuba. Ocenka rezul'tatov cherez 5 let // Klinicheskaja implantologija i stomatologija. Mezhdunarodnyj nauchno-prakticheskij zhurnal. Elektronnoe predstavitel'stvo, jelektronnaja versija zhurnala. – URL: http://www.orthodont.spb.ru/stomvest/implant/article17.shtml.

6. Способ лечения хронического периодонтита зубов. Патент на изобретение №2416373 / Герасимова Л.П., Сорокин А.П. // Официальный бюллетень «Изобретения. Полезные модели». №11. Опубликован 20.04.2011.

Sposob lechenija hronicheskogo periodontita zubov. Patent na izobretenie №2416373 / Gerasimova L.P., Sorokin A.P. // Oficial'nyj bjulleten' «Izobretenija. Poleznye modeli». №11. Opublikovan 20.04.2011.

7. Алетдинова С. М., Герасимова Л. П., Валеева Г. Р. Эффективность методики комплексного лечения препаратом кальцилан хронических апикальных периодонтитов в стадии обострения // Медицинский вестник Башкортостана 2012. №5. С. 29-32.

Aletdinova S. M., Gerasimova L. P., Valeeva G. R. Effektivnost' metodiki kompleksnogo lechenija preparatom kal'cilan hronicheskih apikal'nyh periodontitov v stadii obostrenija // Medicinskij vestnik Bashkortostana 2012. №5. S. 29-32.

8. Balvedi R. P., Versiani M. A., Manna F. F. A comparison of two techniques for the removal of calcium hydroxide from root canals // Int Endod J. 2010. Sept. №43 (9). P. 763-768.

9. Hosoya N., Kurayama H., Lino F. Effects of calcium hydroxide on physical and sealing properties of canal sealers // Int Endod J. 2004. Vol. 37. P. 178-184.

10. Oliveira D. P., Barbizam J. V., Trope M., Teixeira F. V. In vitro antibacterial efficacy of endodontic irrigants against Enterococcus faecalis // Oral Surg Oral Med Oral Pathol Oral Radiol Endod. 2007. Vol. 103 (5). P. 702-706.

Международная академия эндодонтии и ее встречи

Международная академия эндодонтии IAE – общественная некоммерческая организация, не связанная с коммерческим присоединением. Она была сформирована группой клиницистов, передающих высочайшие стандарты дальнейшего образования. IAE стремится к достижению превосходства своего клинического обучения. Ищутся лучшие спикеры во многих областях биологии, медицины, в том числе стоматологии. Цель проводимых IAE встреч – распространение передовых знаний и пониманий, через фундаментальную науку и клиническое лидерство вдохновить участников встречи, а также создание окружающей среды, где успешно развиваются и работают высокие эндодонтические стандарты.

В IAE 125 участников. Остальные на встречах присутствуют в качестве приглашенных. Программы включают устные доклады и представления клинических случаев, которые служат цели объединения основной (фундаментальных и прикладных) и клинической наук по темам, прямо или косвенно связанным с эндодонтией. Встречи IAE проводятся каждый год в конце января в Далласе (США). В рамках этих форумов проходят рабочие и консультационные встречи, на заседаниях идут обсуждения в формате вопрос-ответ.

Индивидуальная гигиена полости рта и микроскопическая оценка структуры щетинок зубных щеток при их ежедневном использовании

Н.Г. РУБЦОВА, асс.
С.В. СИРАК, д.м.н., проф., зав. кафедрой
А.Г. СИРАК, к.м.н., доц.
Кафедра стоматологии
ГБОУ ВПО «Ставропольский государственный медицинский университет Минздрава России»

Individual oral hygiene and microscopic assessment of the structure bristle toothbrushes in their daily use

N.G. RUBTSOVA, S.V. SIRAK, A.G. SIRAK

Резюме: **Несоблюдение правил индивидуальной гигиены может привести к неблагополучному результату в лечении пациентов с ортопедическими конструкциями на имплантатах. С помощью растровой электронной микроскопии исследовали характер и структуру щетинок зубных щеток в разные сроки их эксплуатации. Изучена очищающая эффективность различных зубных щеток у пациентов с дентальными имплантатами. Для оценки оральной гигиены до и после трехмесячного использования различных зубных щеток применяли несколько индексов: Approximal Plaque-Index (API), индекс Turesky (PI), модифицированный индекс зубного налета супраконструкции Silness-Loe (PLIск). Ультразвуковая щетка обеспечивала лучший и наиболее эффективный результат у пациентов с ортопедическими конструкциями на имплантатах. Исследование растровой электронной микроскопией (РЭМ) показало, что образцы щетинок ультразвуковых зубных щеток наиболее устойчивы к истиранию в течение трехмесячного использования зубных щеток.**
Ключевые слова: **мануальная зубная щетка, ультразвуковая зубная щетка, ионная зубная щетка, звуковая зубная щетка, электрическая зубная щетка, гигиена.**

Abstract: **Failure to comply with the rules of personal hygiene can lead to dysfunctional results in the treatment of patients with orthopedic implant restorations. Using scanning electron microscopy and studied the nature of the bristles of toothbrushes structure at different times of operation. Consequently, the objective assessment of the hygiene tools and their clinical testing have both acquired great importance. To assess the oral hygiene before and after 3 months of use of various toothbrushes used several indices (Approximal Plaque-Index (API), the index Turesky (PI), a modified plaque index superstructure Silness-Loe (PLIsk). Ultrasound toothbrush provide the best and the most efficient outcome in patients with orthopedic implant restorations, study scanning electron microscopy showed that the samples of ultrasonic toothbrush bristles are more resistant to abrasion during the three-month use of toothbrushes.**
Key words: **manual toothbrush, ultrasonic toothbrush, ionic toothbrush, sonic toothbrush, electric toothbrush, oral hygiene, cleaning effectiveness.**

Актуальность исследования

Дентальная имплантация, наряду с другими современными технологиями в стоматологии, является одним из самых востребованных методов реабилитации больных с дефектами зубных рядов. Ортопедические конструкции, как бы хорошо они не были выполнены, всегда имеют множество пунктов, где может задерживаться пища, жидкость. Богатство пищевых ресурсов, постоянная влажность, оптимальные значения pH и температуры создают благоприятные условия для адгезии, колонизации и размножения различных микробных видов на пришеечной поверхности супраконструкций имплантатов, в придесневой части искусственных коронок, на балочных конструкциях, замковых креплениях, базисе съемных протезов. Индивидуальная гигиена полости рта у лиц с дентальными имплантатами представляет собой более сложную и трудоемкую процедуру, чем у лиц без подобных конструкций. Плохая гигиена полости рта способствует накоплению мягкого налета на зубах и супраконструкциях с образованием микробной биопленки [4, 6]. Поэтому одним из условий повышения качества ортопедических конструкций на имплантатах является качественно проведенная гигиена полости рта, имплантатов и протезов [5, 7]. Немаловажную роль в эффективности индивидуальной профилактики играет рациональный подбор средств гигиены полости рта [1-3]. Основным инструментом для удаления зубного налета с поверхности зубов и ортопедических конструкций остается зубная щетка. Возникает проблема выбора зубных щеток, позволяющих наиболее эффективно

МАТЕРИАЛЫ ДЛЯ ВОССТАНОВЛЕНИЯ СИЛЬНО РАЗРУШЕННЫХ ЗУБОВ

Swiss quality
dental products

SEALACORE DC Bond **Арт. 104 71**
SEALACORE DC Composite **Арт. 104 70**

SEALACORE DC – самопротравливающая адгезивная система двойного отверждения для фиксации внутриканальных и парапульпарных штифтов и восстановления культи витальных и девитальных зубов.

Включает самопротравливающий адгезив двойного отверждения **SEALACORE DC Bond** и текучий гибридный рентгеноконтрастный композит двойного отверждения **SEALACORE DC Composite**.

Материалы усилены наночастицами для создания прочной адгезии и предотвращения микроподтекания между структурами зуба и композитными материалами светового, химического или двойного отверждения.

Стекловолоконные штифты **FIBRAPOST Plus** имеют улучшенный состав (уретан диметакрилат на основе матрицы из смолы, не содержат бис-фенол), предварительно силанизированные, высоко рентгеноконтрастные, с оптимальной адгезией и улучшенными механическими свойствами, в частности, повышенной прочностью на изгиб.

Набор для восстановления «ВСЁ-В-ОДНОМ» **Арт. 104 75**

Валлекс М

Эксклюзивный представитель в России — ООО «Валлекс М»
Москва, Старокалужское шоссе, д. 62, тел/факс: (495) 784-71-24, тел.: (495) 933-41-81; e-mail: stom@vallexm.ru, www.vallexm.ru
Филиал ООО «Валлекс М» — г. Санкт-Петербург; Гражданский пр., д. 24, оф. 6; Тел. (812) 240-47-10; e-mail: vallexm@mail.ru

СИСТЕМА SAF

Адаптационная эндодонтическая технология

SAF - роторный эндодонтический файл, предназначенный для использования в ходе эндодонтической терапии для полной трехмерной обработки и очистки корневого канала.

SAF изготовлен в виде решетчатого полого цилиндра из никель-титанового сплава.

SAF обладает повышенной гибкостью. Он не меняет форму канала в зависимости от своей, а подстраивается под исходную форму канала в поперечном и в продольном сечении. Продольная ось канала сохраняет исходное положение по всей его длине.

Полая структура файла SAF обеспечивает непрерывную ирригацию корневого канала.

SAF доступен в 3 стандартных размерах: 21 мм, 25 мм, 31 мм и двух диаметрах 1,5 и 2 мм.

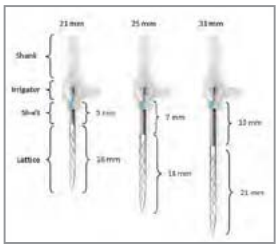

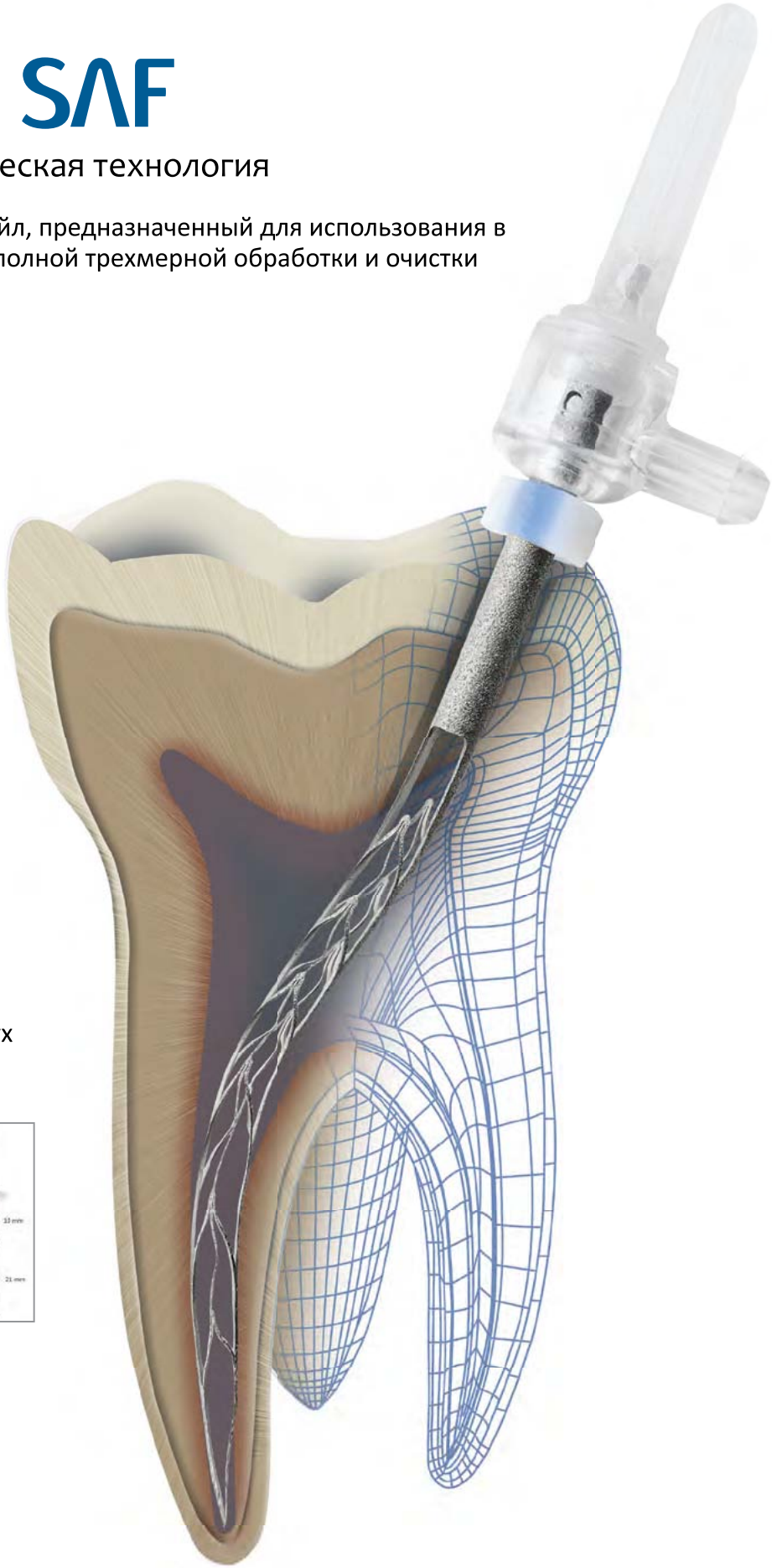

Эксклюзивный дистрибьютор ООО “Н.Селла”

г. Москва, Волочаевская улица, дом 12А, строение 1,
Тел./факс: +7 (495) 771-75-39, www.nsella.ru, manager@nsella.ru

г. Санкт-Петербург, Кондратьевский пр., д. 15, корп. 3, лит. 3, оф. 307,
Тел./факс: +7 (812) 31-31-9-31, www.nsella.ru, sp@nsella.ru